Otitis media crónica. Historia natural y formas clínicas

P. Tran Ba Huy

La otitis media crónica (OMC), definida convencionalmente como la inflamación prolongada de las cavidades del oído medio, se presenta en la práctica bajo múltiples formas clínicas. Cada una de ellas constituye un proceso patológico activo caracterizado por lesiones anatómicas e histológicas irreversibles y por datos semiológicos, otoscópicos y evolutivos propios. La patogenia de estas diferentes variedades sigue siendo poco conocida. Implica la alteración de numerosos factores embriológicos, anatómicos, histológicos, inmunológicos y otros que regulan la fisiología del oído medio, y que, en teoría, tienen como punto de partida común una agresión inflamatoria y/o infecciosa inicial en la infancia. Tampoco se conocen los mecanismos que presiden la diferenciación de las distintas formas. No obstante, el estudio de su historia natural sugiere que su origen es diferente. Así pues, la OMC sólo constituye un término genérico que agrupa al menos cinco tipos de entidades que la simple otoscopia cuidadosa y repetida suele permitir distinguir: i) las otitis seromucosas o secretoras, casi constantes en la infancia, complicadas o no con episodios de sobreinfección, en las que el exudado traduce la metaplasia mucípara secundaria a la inflamación debida a una otitis aguda o a la infección de las vías respiratorias. Por lo general se resuelven, pero, aunque es discutido, podrían desempeñar un papel inductor con respecto a otras formas de OMC; ii) las otitis mucosas abiertas, arquetipo de la OMC, que pueden complicarse con osteítis, metaplasia epidermoide y/o mucípara, o con epidermosis malear. Además, pueden dejar secuelas anatómicas o funcionales, con o sin timpanoesclerosis; iii) las otitis adhesivas traducen la alteración del tejido conjuntivo que se adhiere al mesotímpano y podrían complicar algunas otitis mucosas graves de la infancia; iv) las otitis atelectásicas que traducen un trastorno de la ventilación auricular que repercute sobre una membrana timpánica debilitada; en su forma excéntrica, dan lugar a las bolsas de retracción, que son el estadio precursor del colesteatoma; v) la otitis colesteatomatosa adquirida primaria representa la última entidad; es la más peligrosa debido a su poder expansivo y osteolítico. La OMC no es única y resulta fundamental desmembrar las variedades perfectamente diferenciadas que la componen, ya que cada una posee su historia propia y exige un tratamiento concreto.

© 2005 *Elsevier SAS. Todos los derechos reservados.*

Palabras clave: Otitis media crónica; Otitis seromucosa; Otitis secretora; Otitis mucosa abierta; Otitis adhesiva; Otitis atelectásica; Otitis colesteatomatosa

Plan

■ **Introducción** 2
■ **Patogenia** 2
Factores embriológicos: papel del mesénquima 2
Factores anatómicos: compartimentación 3
Factores histológicos: células pluripotenciales y «seudoepitelio respiratorio» 3
Factores fisiológicos 4
Factores microbiológicos 6
Factores inmunológicos 6
Factores celulares 7
■ **Clínica** 7
■ **Otitis seromucosas (también denominadas secretoras) de la infancia** 7
Características del derrame 8
Patogenia 8
Evolución 8
Papel de la otitis seromucosa o de los episodios secretores y/o infecciosos de la infancia en la otitis crónica. ¿Origen o epifenómeno? 9
■ **Otitis mucosa abierta** 10
Patogenia y anatomía patológica 10
Clínica 10
Evolución 11
Principios terapéuticos 13

■ **Secuelas de otitis crónica** **13**
Patogenia y anatomía patológica 14
Clínica 14
Evolución 14
Principios terapéuticos 14
■ **Timpanoesclerosis** **15**
Patogenia y anatomía patológica 15
Clínica 15
Evolución 16
Principios terapéuticos 16
■ **Otitis adhesiva** **16**
Patogenia 16
Anatomía patológica 17
Clínica 17
Evolución 17
Principios terapéuticos 18
■ **Otitis atelectásica** **18**
Etiopatogenia 18
Clínica 19
Evolución de las otitis atelectásicas y de las bolsas de retracción 22
Principios terapéuticos 22
■ **Otitis colesteatomatosa** **23**
Definición 23
Patogenia 24
Clínica 24
Principios terapéuticos. Compartimentación y expresión de los resultados 25
■ **Conclusión** **25**

Introducción

Aunque parezca sorprendente, todavía no existe una definición precisa de la otitis media crónica. Parece que la más aceptada fue la que se formuló en 1987 durante el cuarto simposio internacional sobre otitis media: la otitis media crónica (OMC) es una inflamación de la mucosa del oído medio, es decir, de la caja del tímpano, de las cavidades anejas y de la trompa auditiva. Se prolonga más de tres meses y se acompaña de efusión por detrás de una membrana timpánica intacta, pero sin síntomas agudos, o bien de otorrea que fluye a través de una perforación timpánica [1].

Aunque se imponen la utilidad y el rigor en la aplicación de semejante definición, conviene señalar su carácter impreciso y ambiguo. Esta definición sólo otorga un punto de vista global y confuso de la OMC, situando en el mismo plano el «*glue ear*» («*oído pegajoso*») del niño con la otorrea crónica del adulto o la otitis serosa prolongada del anciano y el colesteatoma sobreinfectado del adolescente mayor, sin tener en cuenta las numerosas formas evolutivas o secuelares, complicadas o recidivantes, que conforman la complejidad clínica de la OMC. Esta complejidad es la que justifica la multitud de denominaciones que aparecen en la literatura: otitis seromucosa, otorrea tubárica, otomastoiditis crónica, otitis fibroadhesiva, otitis atelectásica, otitis crónica abierta, otitis colesteatomatosa, etc. Esta imprecisión genérica se ha visto favorecida por una inagotable literatura, poco enturbiada por las incertidumbres patogénicas y, a decir verdad, marcada sobre todo por preocupaciones quirúrgicas.

En la práctica, la experiencia cotidiana muestra que no existe sólo una, sino varias otitis crónicas. De ahí las numerosas cuestiones que se plantean: ¿Su origen es común? ¿Derivan unas de otras? ¿Corresponden a la evolución de una determinada enfermedad de conjunto, o bien resultan de la diferenciación de un magma seromucoso informe y polivalente provocado por los episodios infecciosos intercurrentes? ¿Desempeñarían estos últimos el papel de «big bang» en el universo otítico o sólo son avatares evolutivos irresponsables? ¿Cuáles son los factores de diferenciación que conducen a una determinada forma clínica y cuáles los factores de cronificación del proceso otítico?

Hasta ahora no se ha aportado ninguna respuesta definitiva a estas cuestiones esenciales, debido al menos a cuatro razones:

- la gran dificultad que supone seguir una cohorte de pacientes jóvenes durante un período suficientemente largo: incluso en algunos países con una población pequeña, pero avanzados desde el punto de vista médico, ningún estudio longitudinal ha permitido establecer la incidencia exacta de las diversas variedades de otitis crónica, su fecha de inicio o si indiscutiblemente las precedían otitis secretoras;
- la frecuente imposibilidad de recordar con precisión los antecedentes, a menudo lejanos, desconocidos e incluso ignorados por parte del paciente;
- la ausencia de suficientes criterios analíticos, radiológicos e histológicos, con excepción de la timpanoesclerosis o el colesteatoma;
- la variación subjetiva en la interpretación otoscópica: frente al mismo tímpano, un otólogo verá la marca de un proceso inflamatorio subyacente, mientras que otro verá la secuela de un fenómeno adhesivo. Ahora bien, es la otoscopia minuciosa y repetida la que por sí sola diagnostica, analiza y sigue la evolución del proceso otítico permitiendo identificar las diferentes formas clínicas.

Si se tienen en cuenta estas dificultades, el objetivo será, transgrediendo el cuadro nosológico antes descrito y después de recordar algunos datos incuestionables, describir la OMC en la multiplicidad de sus formas clínicas, así como presentar una historia *natural y simple*. Por «*natural*» se entiende la exposición de elementos clínicos tal como se descubren y se obtienen durante la observación clínica. Por «*simple*», una historia libre de controversias y de consideraciones técnicas, que dan demasiada importancia a los detalles y obligan a múltiples citas y referencias que difuminan las líneas generales del fenómeno.

Patogenia

Los mecanismos que conducen al desarrollo de la OMC siguen siendo desconocidos, pero parecen múltiples y no exclusivos. Implicarían la alteración de numerosos factores que dirigen la existencia y la función del oído medio.

Factores embriológicos: papel del mesénquima

La organogénesis del oído medio debe concebirse como un proceso dinámico en el que se asocian el desarrollo y la fusión de diversos constituyentes tisulares de las tres hojas embriológicas fundamentales [2, 3]. Por tanto, el oído medio es especialmente sensible al menor trastorno espaciotemporal de la máquina embriogenética.

En el ensamblaje de las distintas piezas de este rompecabezas embriológico, el mesénquima ocupa un lugar preponderante, ya que es en su seno y alrededor del mismo donde se constituye (por reabsorción o condensación) lo esencial del oído medio. Es el que induce las diferentes etapas del desarrollo de este último y de su sistema neumático mastoideo, marcando con un sello hereditario el potencial biológico de estos órganos. Del carácter más o menos completo de su reabsorción, que comienza en la vida fetal para continuar a veces durante varios años más, depende el grado de *neumatización* de las cavidades aticales y mastoideas. La persistencia de mesénquima en las cavidades neoformadas

puede dificultar la capacidad de drenaje de la mucosa. Su papel de vector y de matriz de sostén explica además que cualquier anomalía a su nivel repercuta en la migración de los elementos epidérmicos vecinos. De esta reabsorción también depende la calidad de la capa conjuntiva, denominada *lamina propria*, de la mucosa de la caja y de la membrana timpánica, de la cual forma la hoja intermedia. Esta última confiere a la membrana sus capacidades vibratorias y su resistencia a las fuerzas de retracción [4]. En el cuadrante posterosuperior del tímpano, parece que la *lamina propria* presenta cierta fragilidad constitucional, derivada de su origen embriológico. Esta región corresponde al istmo timpánico, es decir, a la unión de los dos arcos branquiales [5].

Debe reservarse un importante lugar a la existencia de algunas zonas de condensación del mesénquima, como el *anillo timpánico*. Este anillo desempeña un papel básico en la inducción de la diferenciación de las estructuras vecinas. La cisura de Rivinus corresponde a la ausencia de hueso timpanal en el vértice del marco timpánico: en este lugar no existe anillo fibrocartilaginoso ni *lamina propria* organizada [6]. El desplazamiento, incluso mínimo, de este anillo de su plano normal de desarrollo o la desestructuración al insertarse en las estructuras petrosas pueden desorientar uno de sus brazos, anterior o posterior. De este defecto de unión nacen los puntos de debilidad que, como se describe más adelante, probablemente desempeñan un importante papel en el desarrollo de las bolsas de retracción. Pero la inclinación del anillo óseo también repercute en la orientación de la cadena osicular y del mango del martillo y, en consecuencia, en la anatomía misma del oído medio.

Las alteraciones en la reabsorción o en la condensación del mesénquima ocasionan trastornos en el desarrollo del oído medio que pueden favorecer la cronificación de los fenómenos inflamatorios.

Factores anatómicos: compartimentación

De esta compleja organogénesis nace un oído medio cuya complicada anatomía, con sus aditus y desfiladeros, sus sinus y recesos, juega sin duda un papel decisivo en el desarrollo, el mantenimiento y después la individualización de los procesos inflamatorios.

Como resultado de las tracciones y de las tensiones sufridas durante la organogénesis ósea, los vestigios mesenquimatosos moldean, junto con los ligamentos y los huesecillos a los que se amoldan, los tabiques que repercutirán en el drenaje y la ventilación del oído medio [7]. En 1839, Arnold describió los pliegues mucosos epitimpánicos anterior y posterior. En 1856, von Tröltsch comunicó la presencia de dos bolsas aéreas, anterior y posterior, entre el tímpano y los ligamentos maleares anterior y posterior. En 1887, Prussak individualizó una tercera bolsa situada por encima de la cabeza del martillo, que comunicaba con la bolsa posterior de von Tröltsch. En 1868, Helmholtz describió el ligamento malear lateral que constituye el techo de la bolsa de Prussak. En 1945, Chatellier y Lemoine describieron el diafragma interaticotimpánico, comprendido entre el estribo, el nervio facial y el músculo tensor del tímpano. En 1964, Proctor añadió un istmo timpánico posterior, separado del precedente por el ligamento incudial posterior.

- El epitímpano se encuentra tabicado en múltiples compartimentos aéreos que se comunican entre sí por medio de corredores más o menos amplios.
- El repliegue timpánico anterior, o pliegue tensor de los autores anglosajones, es una barrera que separa del promontorio el epitímpano anterior, o más concretamente, el receso supratubárico.
- El diafragma interaticotimpánico es la única vía de aireación de las cavidades superior y posterior del oído medio.
- La compartimentación del oído medio conduce a la separación de la cavidad timpánica en dos segmentos: uno anteroinferior, atriotubárico, espacioso; y otro posterosuperior, antroatical, tabicado.
- Esta dualidad anatómica desempeña un papel primordial en la historia natural de las OMC.

Factores histológicos: células pluripotenciales y «seudoepitelio respiratorio»

Epitelio

El oído medio se encuentra tapizado por un epitelio seudorrespiratorio [8-11] que se compone de cinco tipos de células:

- *las células basales*, por analogía con el epitelio traqueobronquial, son probablemente las células a partir de las que se originan las demás;
- *las células intermedias* representan un estadio de transición entre la célula basal y la célula diferenciada;
- *las células ciliadas* garantizan la propulsión del moco gracias a la especialización de su membrana apical, que se encuentra recubierta por unos 200 cilios. Sus movimientos se orientan en la misma dirección, que es la del pie del corpúsculo basal, y se sincronizan en diferente fase, lo que se define como onda metacrónica;
- *las células mucosas* son células cilíndricas muy altas y contienen gránulos de secreción que ocupan la parte superior de la célula. El estudio ultraestructural permite distinguir dos tipos celulares según el aspecto de estos gránulos de secreción, que unas veces aparecen oscuros y otras veces claros;
- *las células con microvellosidades* son células cilíndricas o cúbicas desprovistas de cilios y gránulos de secreción. Su cara apical presenta microvellosidades.

Con independencia de su especialización específica, la mayor parte o incluso todas las células epiteliales en contacto con la luz presentan microvellosidades en su membrana apical, lo que hace suponer la existencia de una actividad de transporte. Así, en 1974, Lim demostró que, in vivo, la mucosa del oído medio podía absorber enseguida isótopos [12]. Esta función se ha confirmado recientemente en cultivos de células epiteliales del oído medio [13].

En el ser humano, al igual que en los animales, las células ciliadas y las células mucosas se encuentran presentes sobre todo en el tercio anterior del oído medio, formando *filas celulares, verdaderas cintas transportadoras* que convergen hacia el orificio tubárico, el hipotímpano, la región de las ventanas y el ático. En el seno de estos tramos, existe aproximadamente una célula mucosa por cada cuatro células ciliadas.

Cuadro I.
Presiones parciales de los principales constituyentes gaseosos (según Sadé y Ar, 1997).

	Aire ambiente	Sangre arterial	Sangre venosa	Oído medio
PCO_2	0	39	44	50
H_2O	47	47	47	47
N_2	563	575	575	623
Presión total	760	754	704	760

En el resto de las regiones, el epitelio está formado por células que son más planas mientras más avanzamos de delante hacia atrás en dirección a las cavidades mastoideas. No existen células ciliadas, y las células mucosas son muy escasas.

Esta distribución de los diversos tipos celulares en el oído medio explica que este epitelio sea un *«seudoepitelio» respiratorio*.

Lamina propria

Por debajo del revestimiento epitelial, la capa conjuntiva o *lamina propria* desempeña una importante función fisiopatológica. Es la que representa el papel dramático en la otitis crónica. Está constituida ante todo por fibras colágenas y de elastina inmersas en una densa capa de sustancia fundamental, e imprime a las alteraciones de la membrana timpánica una evolución en ocasiones timpanoesclerótica por sobrecarga hialina, y otras veces atelectásica debido a la modificación de sus características mecánicas. Además, el infiltrado inflamatorio, cuya presencia caracteriza a la otitis crónica, puede repercutir, por interacción heterotípica, en la biología de las células epiteliales vecinas, alterando su metabolismo y modificando su diferenciación.

Epidermis del tímpano y del conducto auditivo externo

La epidermis que tapiza el conducto óseo y también la membrana timpánica presenta una peculiaridad: es la única epidermis del organismo que migra lateralmente según líneas de fuerza geodésicas y centrífugas. Apoyada en el mismo hueso, esta capa epidérmica es, más que cualquier otra, sensible a los procesos inflamatorios, cualquiera que sea su origen, tanto del oído medio como del externo, añadiendo así al oído medio la carga de sus propias enfermedades.

- La célula madre es pluripotencial.
- Las cepas celulares mucociliares garantizan el aclaramiento del oído medio.
- En la lamina propria se producen fenómenos patológicos que juegan un papel fundamental en el desarrollo del proceso otítico.
- La inflamación crónica puede modificar el fenotipo de las células epiteliales, permitiendo la diferenciación de las células planas de las cavidades posteriores en células cilíndricas, la multiplicación de las células mucosas (metaplasia mucípara) y el desarrollo de verdaderas glándulas submucosas por invaginación de las células epiteliales en el corion.

Factores fisiológicos

Para transmitir mejor la vibración sonora hacia el oído interno, el oído medio debe encontrarse *aireado* y *drenado*. La ventilación, la trompa auditiva y el aclaramiento mucociliar garantizan estas dos condiciones.

Ventilación del oído medio

Para poder vibrar de forma óptima, el sistema timpanoosicular debe encontrarse en equipresión, es decir, que la presión intratimpánica ha de ser equivalente a la presión atmosférica en el conducto auditivo externo, o sea, 760 mmHg (Cuadro I).

Este último valor se obtiene en el aire ambiente sumando las presiones parciales de los cuatro gases principales que lo constituyen: el O_2 (150 mmHg), el CO_2 (≈ 0 mmHg), el N_2 (563 mmHg) y el vapor de agua (47 mmHg). En cambio, la composición del gas es diferente en el oído medio:

- por una parte, debido a que el oído medio es una cavidad cerrada conectada al exterior a través de la trompa auditiva y de las fosas nasales. Ahora bien, el aire del cavum que puede penetrar en el oído medio a través de la trompa es un aire de *tipo espiratorio,* que contiene menos O_2 y más CO_2 que el aire ambiental;
- por otra, debido a que intervienen los intercambios gaseosos que tienen lugar entre el oído medio y la sangre arterial y venosa que recorre la mucosa. A cada nivel, las presiones parciales de los gases son diferentes: existe más O_2 en el primero y más CO_2 en el segundo, ya que el intercambio ocurre respectivamente a nivel de los alvéolos pulmonares y los tejidos del organismo [14].

Así pues, la composición del aire contenido en el oído medio es diferente de la del aire ambiente. Por otro lado, si fuera idéntica, se produciría una considerable absorción del gas por parte de la mucosa *por difusión puramente pasiva*. Entre el aire ambiente y los capilares que recorren la mucosa, el gradiente «saliente» (del oído medio hacia los capilares) sería de 57 mmHg para el O_2, mientras que el gradiente «entrante» (de los capilares hacia el oído medio) sólo sería de 39 mmHg para el CO_2. Como resultado se produciría una gran hipopresión intratimpánica.

Ahora bien, a pesar de que la composición gaseosa es diferente, la presión en el oído medio se aproxima -y debe aproximarse- a la de la presión atmosférica para permitir que la transmisión sonora sea óptima. ¿Cómo?

- 1. La suma de las presiones de O_2 y de CO2 es mucho menor que en el aire ambiente, ya que el nitrógeno posee una presión parcial más elevada (623 mmHg) por su lentísima difusión hacia los capilares.
- 2. El aire *de tipo espiratorio* que penetra en el oído medio por la trompa contiene, como ya se ha descrito, menos O_2 y más CO_2 que el aire ambiente, lo que por otra parte disminuye la importancia de la reabsorción pasiva de este gas por parte de la mucosa.
- 3. El flujo sanguíneo en la mucosa del oído medio es probablemente bajo, lo que limita la importancia de los intercambios gaseosos permitiendo presiones parciales de O_2 y de CO_2, muy difusibles, cercanas al equilibrio [15-17]. Lo mismo ocurre con el vapor de agua que difunde con facilidad a través de diversas barreras.

Recientes trabajos experimentales [18] han establecido que los intercambios gaseosos transmucosos originan la

absorción del gas y, en consecuencia, una hipopresión intratimpánica que se debe compensar con la abertura de la trompa auditiva.

Papel de la trompa auditiva

Su función es mantener el equilibrio dinámico entre dos situaciones contrarias, ambas necesarias. La abertura de la trompa permite que se equilibren las presiones y que las secreciones producidas en el oído medio se eliminen hacia la nasofaringe. Por otro lado, el cierre de la trompa protege al oído medio de la flora bacteriana rinofaríngea y de las brutales variaciones de presión que se producen en la rinofaringe. La fluctuación de los timpanogramas de una misma persona durante el día ilustra este concepto de equilibrio dinámico [19, 20].

En reposo, la trompa de Eustaquio está cerrada [21] debido a la tensión superficial del moco, de las fuerzas elásticas del cartílago y de la membrana tubárica, así como del tono de los músculos peritubáricos. Ofrece poca resistencia al paso del aire o de las secreciones del oído medio hacia la rinofaringe, mientras que el paso pasivo en sentido contrario es difícil a causa de la válvula mucosa y cartilaginosa. De esta forma, no se mantendrá la presión positiva del oído medio debido al fácil paso de gas desde éste hacia la rinofaringe (así, durante una simple ascensión, el paso pasivo se produce desde 15-20 hPa de sobrepresión, o sea, 170 m de desnivel). Con las presiones negativas del oído medio ocurre todo lo contrario. Sólo pueden equilibrarse gracias a un proceso activo, muscular, en el que entra en juego el músculo tensor del velo del paladar o periestafilino externo. Sin embargo, si el gradiente de presión llega a 80 hPa, se produce un bloqueo irreversible.

En condiciones normales, la abertura de la trompa es breve (200 ms), poco frecuente (cada 1 o 2 minutos), a través de un corto conducto (3-4 cm de longitud) de pequeño diámetro (1 mm). Por tanto, sólo puede dejar pasar un volumen de aire máximo de 1-3 µl. Como el gradiente de presión entre la nasofaringe y el oído medio es muy pequeño, *resulta extremadamente poco probable que la trompa auditiva permita la renovación de la atmósfera del oído medio*.

El papel principal de la trompa auditiva es sin duda el de ajustar la presión intratimpánica, de manera que compensa la tendencia a la hipopresión intratimpánica resultante de los intercambios gaseosos [22].

Control de los intercambios gaseosos

El mantenimiento de las presiones parciales que asegura la equipresión y, en consecuencia, la composición gaseosa adecuada, depende sobre todo de los intercambios gaseosos entre la cavidad timpánica y los vasos sanguíneos.

Parece que influyen cuatro factores: el flujo sanguíneo, el grosor de la mucosa que se interpone entre las cavidades y los vasos, su permeabilidad y las variaciones de las presiones parciales de los gases (como las que se pueden observar, por ejemplo, a lo largo del día).

En condiciones normales, estas fluctuaciones de presión (que prácticamente se dan siempre hacia la hipopresión) se experimentan menos dependiendo del volumen total del oído, es decir, según el volumen de la mastoides, y se ejercen sobre la única pared blanda del oído, que es el tímpano. Así, los efectos aspirativos de la hipopresión son más marcados en caso de mastoides pequeñas, densas y ebúrneas, que cuando las mastoides son amplias y muy neumatizadas. De ahí el concepto de «amortiguador mastoideo» de las variaciones de presión del oído medio [23, 24].

Secundariamente, no se ha comprobado el concepto según el cual el desarrollo de la mastoides depende de los accidentes infecciosos en la infancia. Mientras algunos autores han asegurado durante más de un siglo que las otitis repetidas conducen a la esclerosis mastoidea, otros, por el contrario, han establecido que su grado de neumatización depende ante todo de factores genéticos.

En el oído enfermo

Los oídos enfermos con tímpano no perforado suelen tener presiones inferiores a la presión atmosférica, como demuestran los resultados obtenidos por Tos et al en estudios longitudinales [25]. Resulta especialmente claro en el caso de una variedad de OMC, la otitis atelectásica. Se caracteriza por retracción de la membrana timpánica y -se piensa- por hipopresión. Se proponen tres explicaciones:

- 1. *Disfunción tubárica, por obstrucción mecánica o por incompetencia funcional*. Ningún dato clínico o experimental ha permitido, hasta ahora, avalar esta primera hipótesis. Los bloqueos mecánicos experimentales inducen fenómenos agudos no comparables a los procesos crónicos. Los estudios anatómicos, radiológicos o endoscópicos no demuestran estenosis u obstrucción de la trompa. Las pruebas de presión utilizadas en la valoración clínica son extrafisiológicas. Es muy probable que incriminar la disfunción tubárica en el desarrollo de la otitis crónica resulte incorrecto. Sin duda alguna, el bloqueo completo por un proceso tumoral, después de radioterapia o en el transcurso de una inflamación aguda, puede producir fenómenos patológicos (derrame seroso o mucoso). Pero no son las circunstancias que se observan durante la OMC.
- 2. *La teoría del «sniff» o de la aspiración forzada por la nariz*. Algunos pacientes presentan una trompa abierta o incompetente que les produce molestias de tipo autofonía o hiperacusia. Remedian estas molestias con un tic de &#xfffd;sniff&#xfffd;, mediante el cual aspiran el aire del oído medio. El paciente que realiza estas aspiraciones forzadas induce así hipopresiones en su oído medio, con una intensidad suficiente como para que la trompa se bloquee por efecto ventosa [26]. Pero esta teoría es discutible, ya que, experimentalmente, los gases marcados que se insuflan en el oído medio se eliminan en función de sus respectivos coeficientes de difusión (así pues, por absorción mucosa) y no a la vez (por la trompa), como afirmaría la teoría del sniff.
- 3. *La difusión excesiva de gas* derivada ante todo del aumento del flujo sanguíneo, como el que se observa en los estados inflamatorios. En estas condiciones, los intercambios gaseosos aumentan, fundamentalmente la absorción de nitrógeno por parte de la circulación, que disminuye su presión parcial en el oído medio. La abertura tubárica no puede compensarla.

Aclaramiento mucociliar

La función esencial del sistema mucociliar es la de propulsar la capa de moco para permitir su eliminación y, a la vez, la de los restos celulares, los microorganismos y las diversas partículas exógenas que transporta. El flujo de moco puede objetivarse fácilmente comprobando el transporte de sacarina o de un indicador coloreado desde el oído medio hasta la rinofaringe. La eficacia de este proceso depende a la vez de las características del moco, de la calidad del movimiento ciliar y del acoplamiento entre los cilios y el moco.

La película mucosa está formada por dos capas [27]:

- la capa superficial o fase de «gel», que se compone de glucoproteínas de elevado peso molecular que le confiere sus características físicas de viscosidad y elasticidad;
- la capa profunda, más fluida, o fase de «sol». Ésta baña los cilios, de forma que sólo su extremo se introduce en la capa viscosa superficial.

- El control de los intercambios gaseosos en el interior del oído medio juega un papel esencial en la presión intratimpánica.
- Probablemente, la disminución del volumen gaseoso que se observa en las atelectasias se deba más al exceso de difusión de gas a través de una mucosa inflamatoria que a la insuficiente ventilación por parte de la trompa.
- Esta disminución de volumen, con la retracción timpánica que la acompaña, no implica que la hipopresión intratimpánica sea permanente.
- La trompa auditiva no puede asegurar la renovación del aire de las cavidades del oído medio. Sólo desempeña el papel de válvula corrigiendo las variaciones demasiado brutales de presión.

El «acoplamiento mucociliar» es la interacción dinámica que permite a los cilios propulsar la fase de gel, mientras que la fase de «sol» no se moviliza. De este modo, las características hidroeléctricas de esta fase de «sol» y su control son esenciales para la dinámica ciliar normal.

Los trabajos realizados en el laboratorio de los autores de este artículo [13, 28] han establecido claramente los siguientes aspectos:

- el epitelio absorbe el Na^+ y, de forma secundaria, el H_2O. Así pues, controla la fluidez de la capa de «sol»;
- en el plano experimental, los mediadores de la inflamación hacen que el transporte de Na^+ disminuya o aumente. Esto significa que, según el grado de inflamación, puede haber tanto un cese de la absorción de sodio (y en consecuencia, de agua) con inundación del oído medio, como una aceleración de esta absorción sódica, por lo que se reduce el espesor de la capa de «sol» y se inmovilizan los cilios; de ahí la detención del aclaramiento y la formación del tapón mucoso.

La capacidad del moco para bloquear los microorganismos está asegurada por dos tipos de macromoléculas: las inmunoglobulinas A y las numerosas cadenas glicánicas de las mucinas, cuya diversidad desempeña un papel esencial en la defensa antimicrobiana del organismo. Por sus similitudes con los sitios celulares reconocidos por las bacterias, que permiten la adherencia de los microorganismos a las células epiteliales, las cadenas glicánicas del moco podrían confundir a las adhesinas bacterianas, permitiendo su atrapamiento en el moco y su eliminación [29].

En condiciones patológicas

Cualquier perturbación del aclaramiento mucociliar puede afectar profundamente a la fisiología del oído medio.

Así, los procesos inflamatorios crónicos provocan metaplasia mucípara que aumenta la producción de moco, pero también disminuye la fluidez de la capa de «sol». Esto produce un tapón mucoso que se acumula en el protímpano y termina por bloquear la luz tubárica. La hipopresión intratimpánica aumenta de manera progresiva (como en el interior de una jeringa cuya boca se tapona y tira del pistón), induciendo a su alrededor fenómenos verdaderamente mecánicos, como la retracción timpánica.

Pero también existen otros factores capaces de actuar sobre la función ciliar. Las discinesias ciliares primitivas o secundarias suelen complicarse con otitis mucosas.

- El aclaramiento mucociliar desempeña un papel primordial en la fisiología del oído medio.
- El control de la capa de «sol» por los cambios iónicos condiciona la función ciliar.
- Cualquier metaplasia mucípara perturba la función de aclaramiento al aumentar la carga de moco.

Factores microbiológicos

En los últimos años, se ha dedicado una considerable cantidad de trabajos al estudio de estos factores. En realidad, se han intentado estudiar sus implicaciones en la otitis media aguda. De la reciente conferencia internacional de investigación sobre la otitis media, se han deducido los puntos siguientes [30].

Se ha establecido que las infecciones por virus respiratorios (rinovirus humanos, virus respiratorio sincitial) juegan un papel básico en el inicio de las «otitis secretoras» de la infancia. Aunque para algunos se trata de fenómenos asépticos, se ha comprobado que al menos el 50% de los derrames contiene ácidos ribonucleicos (ARN) virales, aislados o asociados a restos bacterianos, con un espectro parecido al que se observa en el transcurso de las otitis medias agudas. Sin duda, la producción de mediadores de la inflamación (leucotrienos LTB4, interleucinas 8 [IL8]) ante las agresiones virales favorece la sobreinfección bacteriana.

Esta sobreinfección bacteriana parece responsable a la vez de la inducción del proceso otítico crónico y del derrame y del mantenimiento de la otitis mucosa abierta. En ambos casos, el papel exacto de un determinado microorganismo es todavía difícil de precisar. En el seno de las otorreas purulentas crónicas del niño, en las que el tejido de granulación rellena la caja del tímpano o la cavidad mastoidea, los agentes infecciosos que se aíslan con más frecuencia son *Pseudomonas aeruginosa*, *Staphylococcus aureus*, *Haemophilus influenzae* y *Proteus mirabilis*. Para cada uno de estos gérmenes, se han identificado (o se está en proceso de conseguirlo) receptores celulares de superficie. Las proteínas de adhesión representan una de las claves para comprender el fenómeno otítico y su cronificación. Sin embargo, estos datos epidemiológicos cambian a lo largo de los años, y también son variables según los países y el tipo de población estudiada. El predominio de los gérmenes Gram negativos podría relacionarse con los efectos propios de la fracción lipopolisacárida de la pared bacteriana, todavía denominada endotoxina [31]. Estas endotoxinas estimularían la producción del *factor de necrosis tumoral* a (TNF-a) y de IL-1β en el oído medio, y cronificarían el proceso otítico.

Factores inmunológicos

Aunque se alega con frecuencia, jamás se ha demostrado que exista disfunción inmunitaria en la OMC. Las vegetaciones adenoideas están implicadas sin ninguna duda: mediante la secreción de inmunoglobulinas A (IgA), identifican y eliminan los gérmenes patógenos de la nasofaringe y, por tanto, protegen el oído medio.

En situación basal, algunos autores han podido afirmar que el oído medio no es inmunocompetente porque carece de células inmunocompetentes [12]. Sin embargo, en caso de inflamación aguda, se produce vasodilatación, lo que asociado a la diapédesis, permite la afluencia de macrófagos y linfocitos, creando las condiciones para la respuesta inmunitaria local.

Después de algunos años, se han multiplicado los experimentos animales dirigidos a revelar el nefasto papel de la respuesta inmunitaria, capaz de cronificar el

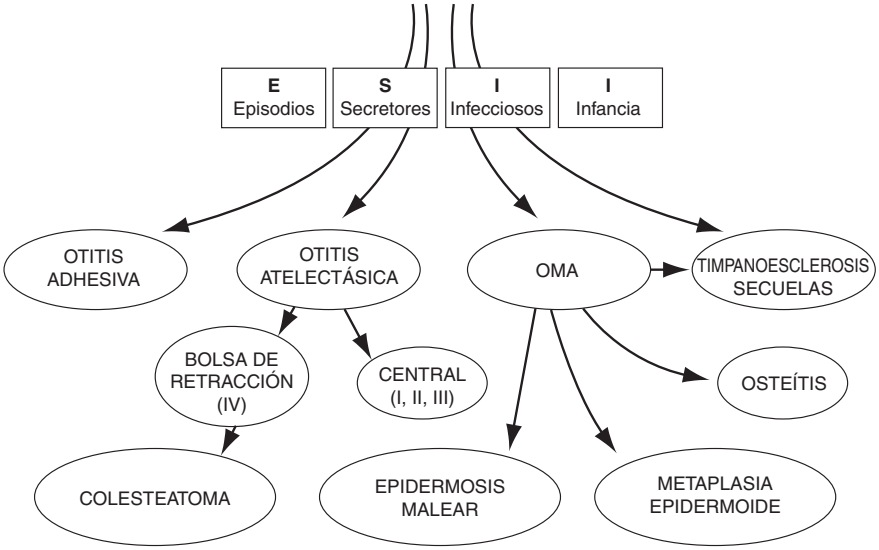

Figura 1. Esquema general de la historia natural de las otitis crónicas. *Los episodios secretores y/o infecciosos de la infancia (ESII)* constituyen el paso obligado de las grandes formas clínicas de otitis crónica. La disposición de las flechas iniciales sugiere, sin embargo, que la diferenciación de las distintas formas puede ser anterior e independiente. Se individualizan cuatro grandes entidades: i) *la otitis mucosa abierta* (OMA), que puede complicar o derivarse de fenómenos infecciosos especialmente graves de la infancia. Puede evolucionar hacia tres complicaciones: *osteítis, metaplasia epidermoide o epidermosis malear*, y dejar *secuelas* con o sin *timpanoesclerosis*. Esta última entidad podría resultar de agresiones infecciosas graves repetidas; ii) la *otitis adhesiva*, que puede complicar la evolución de las otitis secretoras mucosas graves *(oído pegajoso);* iii) la *otitis atelectásica*, que puede complicar o ser consecuencia del debilitamiento timpánico y de trastornos de la ventilación mucosa (no forzosamente de origen tubárico). Puede evolucionar hacia las *bolsas de retracción,* cuya complicación es el *colesteatoma.*

proceso inflamatorio que le ha dado nacimiento. El arquetipo de estos protocolos consiste en inmunizar chinchillas mediante inyecciones intramusculares repetidas durante varias semanas de *Haemophilus influenzae* no tipificables (HINT) inactivados. La inyección de dichos gérmenes inactivados en el oído medio de estos animales inmunizados desencadena entonces una otitis media serosa. Se puede concluir que la formación local de complejos inmunitarios, es decir, la asociación Ag bacteriano-Ac, activa la vía del complemento y cronifica la infección. Sin duda alguna, estos experimentos han sido demostrados, pero su pertinencia patogénica en el hombre es discutible, ya que suponen una sensibilización sistémica previa que no ocurre en el caso de la otitis humana. En ésta, es la infección primitiva del oído medio la que desencadena los fenómenos de quimiotactismo, que provoca el aflujo de células inmunocompetentes (linfocitos y macrófagos). Éstos inician entonces de manera local la reacción inmunitaria secundaria a la infección, en lugar de precederla en el modelo animal.

Desde el punto de vista terapéutico, todavía no se ha conseguido demostrar la eficacia de la inmunomodulación, que se basa en el descubrimiento de nuevos antígenos bacterianos comunes a las diferentes subclases antigénicas y consiste en modificar la respuesta inflamatoria otítica por medio de inmunización oral y vacunoterapia.

Factores celulares

Como respuesta a las condiciones patológicas, la mucosa del oído medio puede presentar modificaciones de su fenotipo celular. Éstas podrían estar inducidas por las *citocinas*. Todavía denominadas factores de crecimiento o modificadores de la respuesta biológica, las citocinas son péptidos producidos por numerosos tipos de células. Ejercen una actividad mitógena de modo autocrino o paracrino, y son susceptibles de modular la diferenciación epitelial. Estas citocinas podrían, en el transcurso de los fenómenos otíticos, ser responsables de la metaplasia secretora, favoreciendo la multiplicación de las células mucosas y la diferenciación de las células madre en células mucosas. Asimismo, éstas podrían inducir la metaplasia epidermoide en algunas circunstancias. Además, su acción sobre el tejido conjuntivo podría estimular la multiplicación de los fibroblastos y la síntesis de colágeno, favoreciendo el engrosamiento del tejido conjuntivo que se observa a lo largo de la otitis adhesiva.

■ Clínica

La OMC se presenta bajo múltiples formas clínicas. Cada una de ellas constituye un proceso patológico activo caracterizado por lesiones anatómicas e histológicas irreversibles que resulta de una antigua «lesión auricular». Presentan características semiológicas, otoscópicas y evolutivas propias. Todas ellas constituyen afecciones muy diferentes aunque, en realidad, se desarrollen en una misma cavidad, como ocurre en el pulmón con el asma, el enfisema o el cáncer.

En los apartados siguientes, se describen las características principales de los grandes síndromes otíticos crónicos conocidos, y se intenta situar y establecer las relaciones de unos con otros dentro de la historia natural del proceso otítico (Fig. 1).

■ Otitis seromucosas (también denominadas secretoras) de la infancia

Se caracterizan por la presencia, en las cavidades del oído medio, de una efusión durante más de tres meses, sin que exista signo inflamatorio agudo alguno. Su frecuencia es muy elevada, ya que se admite que afectan sin duda a todos los niños en algún momento de los primeros años de su vida. Su patogenia implica un estado inflamatorio locorregional de origen probablemente multifactorial.

Tanto si se complican o no con episodios agudos (dando lugar a lo que se define con el acrónimo *ESII o episodios secretores y/o infecciosos de la infancia*), plantean

la cuestión de su importancia y su papel como iniciador eventual en la historia y en el desarrollo de las diversas formas de otitis media crónica.

Características del derrame

Son las propias de un exudado: contiene una concentración de proteínas (gammaglobulinas, glicoproteínas, mucinas, etc.) superior a 11,5 mg/%, a diferencia de los trasudados (en los que la concentración de proteínas es teóricamente inferior a 7,5 mg/%). Además, esta efusión también contiene células inflamatorias, leucocitos, moco y enzimas.

Las técnicas de biología molecular, sobre todo, han permitido identificar la presencia de restos bacterianos, lo que, en una efusión teóricamente estéril, ha dado crédito a la hipótesis de que el exudado es de origen infeccioso.

Su aspecto es blanquecino y su consistencia, más o menos viscosa.

Como se describirá más adelante, la cantidad de moco en la efusión refleja la intensidad de la metaplasia mucípara y condiciona en gran parte las características viscoelásticas del derrame. Su mayor o menor concentración permitirá diferenciar a largo plazo -erróneamente- las formas serosas, fluidas, de las formas mucosas viscosas y espesas.

Esta es la razón por la que parece adaptarse mejor el término «otitis secretora», que es el que se recomienda en la literatura internacional.

Patogenia

Desde hace mucho tiempo, existen dos teorías opuestas:

Teoría ex vacuo (teoría del vacío)

Esta teoría, popularizada por Adam Politzer, implica el bloqueo de la trompa auditiva, que produciría una marcada hipopresión intratimpánica (el vacío), con retracción del tímpano y trasudación a través de los capilares de la mucosa.

Esta teoría, que prevaleció durante muchas décadas, explicaba el carácter viscoso de las efusiones del niño por el simple aumento de la concentración de proteínas sanguíneas trasudadas. Ahora bien, se ha establecido que un aumento similar no eleva nada la viscosidad del medio. Sobre todo, niega la presencia de células mucosas en el seno del epitelio del oído medio, así como la metaplasia mucípara secundaria a una inflamación prolongada que tiene como fin la secreción de moco.

El vacío de la caja se atribuyó durante mucho tiempo a la obstrucción tubárica por las vegetaciones adenoideas o por edema tubárico de etiología variable. Pero, en la actualidad, numerosas constataciones analíticas, clínicas, endoscópicas, radiológicas o necrópsicas han puesto en duda estas causas:

- el análisis bioquímico de las efusiones revela que son claramente diferentes a los trasudados [32];
- el tejido linfoide no obstruye ni penetra en la luz tubárica; las otitis seromucosas se observan sin presencia de vegetaciones o tras la adenoidectomía [33];
- la otoscopia no suele descubrir retracción timpánica, tal como supondría la existencia de un vacío en el interior de la caja;
- la endoscopia tubárica de muchas otitis crónicas, prácticamente nunca demuestra la existencia de bloqueo [34];
- • la histopatología de los huesos temporales de otitis crónica no demuestra la existencia de anomalías luminales [35].

Sin duda, la teoría del vacío sigue siendo válida para explicar las otitis traumáticas agudas de origen presional o directo por fractura del peñasco que produce el cizallamiento de la trompa auditiva, o incluso las otitis inflamatorias agudas.

Teoría inflamatoria

Hoy en día, se admite que la inflamación es el principal factor causal, si no el único, de la otitis seromucosa de la infancia.

Según esta teoría, la persistencia del proceso inflamatorio desencadenado por una otitis aguda o una infección de las vías respiratorias superiores varía según los niños y según determinados factores: tamaño de la mastoides (cf supra), recidiva de episodios infecciosos, uso inadecuado de la antibioticoterapia, etc. De este modo, la otitis seromucosa sería la consecuencia de una inflamación o de una infección de la esfera otorrinolaringológica (ORL), que desencadenaría, en el seno de la mucosa del oído, un proceso exudativo prolongado por un sustrato anatomopatológico (la metaplasia mucípara ya descrita).

La metaplasia mucípara consiste en la proliferación de células mucosas con inversión de su proporción en relación a las células ciliadas. Wendt, en 1873, y algunos años más tarde Tumarkin y Politzer, ya observaron que un estado inflamatorio crónico podía inducir intensas modificaciones histológicas en el epitelio. Estas constataciones históricas han sido después ampliamente confirmadas. Sadé señaló el papel inductor de factores no específicos muy variados como el humo del tabaco, la vitamina A, la progesterona o las variaciones de las concentraciones de CO_2 o de O_2 en el aire ambiente, en la transformación masiva de células madre del epitelio en células mucosas. Esta metaplasia mucosa refleja la capacidad de las primeras células de modificar su diferenciación en respuesta a situaciones patológicas.

La multiplicación de las células mucíparas conduce a la producción de glucoproteínas análogas a las mucinas, cuya mayor o menor cantidad en el derrame condicionará las propiedades viscoelásticas de aquél.

La constatación, gracias a las técnicas de biología molecular, de restos bacterianos en el derrame, permite avalar la hipótesis de la alteración infecciosa primaria [36]. El análisis de la efusión muestra que casi siempre es la de un exudado (que contiene tasas más o menos grandes de glucoproteínas) y no la de un trasudado.

Por tanto, parece que hoy en día se está de acuerdo en que la trompa no tiene ningún papel primario en la génesis de la otitis secretora. Si bien existe en las obstrucciones agudas (otitis barotraumáticas) responsables entonces de hipopresión intratimpánica súbita y de otitis serosa con trasudado (teoría ex vacuo), la otitis secretora de la infancia que dura varias semanas, meses, e incluso años, no se acompaña de ningún bloqueo tubárico que haya podido comprobarse mediante estudios anatómicos, anatomopatológicos, radiológicos ni endoscópicos.

Los trabajos de Hilding de hace más de 60 años han permitido explicar por qué el bloqueo tubárico en realidad sólo sería secundario a la inflamación del oído medio. En su experiencia histórica sobre la tráquea [37], demostró que está provocado por el enclavamiento del tapón mucoso que el tapiz mucociliar transporta hacia el protímpano, lo que crea una hipopresión distal que aumenta a medida que progresa el tapón y que la mucosa reabsorbe el aire del oído medio (como cuando se tira del pistón de una jeringa con su boca taponada). Esto explica el efecto beneficioso inmediato de la paracentesis o de la colocación de un tubo transtimpánico de ventilación (cf infra).

Evolución

Así concebidas, las otitis seromucosas de la infancia se inscriben en el marco de la denominada *enfermedad de*

adaptación, que representa el encuentro de un organismo virgen con los gérmenes del mundo exterior y explica su elevada frecuencia.

También explica que la evolución pueda verse salpicada de episodios infecciosos agudos más o menos graves y más o menos frecuentes, que definen el *ESII*. Como ya se ha descrito, es la repetición o el tratamiento insuficiente de las otitis agudas, sobre todo por tratamiento antibiótico inadaptado, lo que puede inducir el mantenimiento del proceso inflamatorio responsable de la otitis seromucosa.

Alrededor de los 5-6 años finaliza este período de aprendizaje inmunológico. En la inmensa mayoría de los casos, este *ESII* no deja ninguna secuela, salvo el padecimiento de paracentesis tormentosas y dolorosas, antibioticoterapias minuciosas y prolongadas, y/o colocaciones repetidas de tubos transtimpánicos de ventilación. En un número limitado de casos, y por razones mal conocidas, la enfermedad se cronifica.

Papel de la otitis seromucosa o de los episodios secretores y/o infecciosos de la infancia en la otitis crónica. ¿Origen o epifenómeno?

En el nacimiento del drama otítico, se enfrentan dos teorías:

Según la primera, los ESII serían el tronco común, el paso obligado hacia las diferentes formas de OMC que se describen más adelante. Ninguna de ellas aparecería antes de los 5-7 años de edad.

La segunda teoría pone en entredicho la responsabilidad de los ESII en la aparición de la OMC, basándose en los siguientes argumentos:

- la anamnesis, incluso bien realizada en jóvenes pacientes perfectamente educados, con historial médico detallado y memoria suficiente, a veces no encuentra ningún antecedente otítico;
- algunas formas de OMC, sobre todo de otitis colesteatomatosa, se descubren a partir de los sesenta años en pacientes que, en apariencia, carecen de antecedentes otíticos y en los que parece difícil admitir la quiescencia tan prolongada de un estado inflamatorio;
- la extrema frecuencia de los ESII contrasta con la escasa frecuencia relativa de las OMC;
- los ESII no explican la diferenciación de un proceso inflamatorio otítico inicial aparentemente no específico en una u otra variedad clínica bien individualizada.

Cualquiera que sea la teoría exacta, se plantean ahora dos cuestiones: *¿cuál es el proceso responsable de la cronicidad? ¿cuál es el proceso de diferenciación?*

La naturaleza exacta de estos procesos sigue siendo incierta. Sin embargo, hay que hacer tres observaciones:

- del análisis de los factores patogénicos descritos, se deduce que es muy probable que estos procesos sean multifactoriales;
- la variedad de causas posibles da cuenta sin duda de la gran diversidad de formas clínicas que reviste la afección en el adolescente y en el adulto;
- la explicación podría residir en la dualidad causal ya comentada entre inflamación e infección. Puede que el desarrollo de la antibioticoterapia demasiado sistemática, y por lo general no específica, haya favorecido la prevalencia de la primera - lo que podría explicar el aumento de las formas atelectásicas o fibroadhesivas - en detrimento de la segunda - lo que justificaría la disminución de las formas otorreicas.

En la mayor parte de los casos, parece que la individualización de las diferentes formas clínicas se produce durante de los primeros años. Así pues, entre los 5-10 años, la exploración otoscópica repetida reviste una importancia primordial para diagnosticar las etapas de la diferenciación anatomoclínica. Sin duda alguna, es en este período en el que se debe actuar para prevenir una evolución irreversible.

Un vez iniciado, el proceso otítico específico seguirá su lógica interna, que le conducirá al cuadro constituido de una determinada entidad clínica. El tratamiento puede ralentizar e incluso detener esta evolución. No puede cambiar la dirección. De este modo, una otitis atelectásica inicial puede detener su evolución en el estadio 1 (cf infra), pero no puede llegar a constituir una otitis adhesiva.

Principios terapéuticos

La cuestión más inmediata que se plantea es determinar si es necesario tratarla. Teniendo en cuenta su gran frecuencia y comprobada su ausencia de ototoxicidad, la efusión del oído medio sólo debe evacuarse y prevenirse por dos motivos:

- *la hipoacusia* que, si es grave y persistente, puede afectar al desarrollo del lenguaje y al rendimiento escolar del niño pequeño, y afectar a la vida social y profesional en el adulto;
- *el papel inductor* que eventualmente puede presentar en el desarrollo de otras formas de otitis crónica (Fig. 1).

En realidad, este papel inductor es muy discutible, como sugiere el seguimiento de pacientes jóvenes, que muestra que una otitis seromucosa no es el factor significativo en el desarrollo de atelectasia [38].

En todos los casos, se dispone de medios limitados:

- la prevención de las infecciones de las vías aéreas es aleatoria. Ninguna inmunoterapia ha demostrado su eficacia;
- la prevención de las otitis agudas puede requerir antibioticoterapia prolongada de manera eventual. Pero este concepto es controvertido a causa de las resistencias y los efectos secundarios;
- la adenoidectomía tampoco tiene efectos significativos sobre la aparición de ESII;
- la antibioticoterapia y la corticoterapia de las otitis secretoras constituidas son ineficaces;
- los mucolíticos también resultan ineficaces para el restablecimiento del aclaramiento mucociliar;
- los antihistamínicos y otros agentes no parecen tener ninguna utilidad para tratar la mucosa;
- las insuflaciones tubáricas y los descongestionantes locales parecen inútiles;
- en la actualidad, la paracentesis con colocación de tubo transtimpánico de ventilación representa el único medio eficaz de tratar la efusión y de prevenir la recidiva de las otitis serosas crónicas (OSC). Su mecanismo de acción ha sido aclarado por la experiencia de Holding, descrita más arriba.

Indicaciones de los tubos transtimpánicos de ventilación

Las indicaciones que se admiten hoy en día son:

- hipoacusia superior a 30 dB;
- tendencia a la retracción timpánica, ya que ésta traduce la existencia de un proceso atelectásico cuya evolutividad puede verse favorecida por la presencia del derrame (lo que no demuestra de ninguna manera el papel inductivo), aunque en todos los casos parece enlentecerse, si no detenerse, con la colocación del tubo transtimpánico.
- los episodios de reagudización, es decir, las otitis agudas cuya repetición parece también favorecida por el derrame, y que pueden abrir la vía hacia la otitis crónica abierta y a las secuelas con o sin timpanoesclerosis.

En nuestra opinión, a estas indicaciones clásicas se añade la del derrame mucoso, muy viscoso, cuyo seguimiento prolongado muestra una persistencia más allá de los 5-6 años, es decir, más allá de lo que se ha convenido en denominar enfermedad de adaptación. Algunas otitis adhesivas podrían constituir una grave consecuencia.

Saber esperar y vigilar sigue siendo el principio que debe prevalecer cuando no se decide ningún tratamiento.

Aparte de las indicaciones ya enunciadas, parece lícito no imponer ningún tratamiento especial.

Un tratamiento ineficaz es, por definición, superfluo y ningún argumento justifica una prescripción de tipo compasivo. La resolución espontánea del proceso inflamatorio constatada en la inmensa mayoría de los casos, el desarrollo de resistencias bacterianas y la incidencia económica considerable (se calcula en 3-5 millones de dólares en Estados Unidos) [39] bastan para recomendar a priori la abstención bajo vigilancia otoscópica en la mayor parte de los casos.

- Es posible, aunque no se ha demostrado, que las otitis seromucosas y los ESII de la infancia constituyan el paso obligado hacia la OMC.
- No explican qué determina la evolución hacia una u otra forma clínica.
- Los episodios infecciosos graves favorecerían el paso hacia la otitis mucosa abierta (OMA), y la otitis mucosa grave hacia la otitis adhesiva.
- El tubo transtimpánico de ventilación parece el medio más eficaz para luchar contra las otitis seromucosas.
- Tratada o no, cualquier otitis seromucosa debe ser objeto de vigilancia otoscópica prolongada, de forma que se pueda asegurar que no evoluciona hacia una de las formas clínicas de otitis crónica.

Otitis mucosa abierta

Esta entidad representa la forma más característica de otitis crónica. Según la definición internacional, es la inflamación crónica de la mucosa del oído medio con otorrea a través de una perforación timpánica. Representa la extensión y/o el equivalente auricular de las rinosinusitis crónicas y, por tanto, se suele encuadrar en el contexto de una enfermedad locorregional [1].

Patogenia y anatomía patológica

Los términos que, a pesar de su carácter poco científico, resumen mejor lo que se conoce de los factores que predisponen al desarrollo de la OMA son «fragilidad» o «debilidad» mucosa. En apartados anteriores se han descrito las nociones inmunológicas y genéticas que podían justificar la especial susceptibilidad de la mucosa del oído medio a las diversas agresiones.

Desde el punto de vista histológico, la mucosa tubárica, timpánica y mastoidea aparecen edematosas. En este epitelio hiperplásico, las células caliciformes son más numerosas de lo normal, con disminución paralela de las células ciliadas. El corion contiene células inflamatorias mononucleadas, linfocitos, macrófagos y células plasmáticas, aunque en escasa cantidad.

Clínica

El término que sin duda caracteriza mejor a esta entidad es el de «oído húmedo». Aunque evidentemente existe hipoacusia, es de intensidad variable y suele pasar

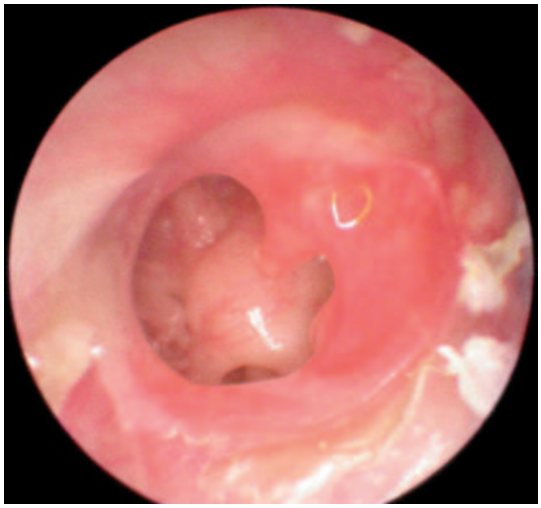

Figura 2. Otitis mucosa abierta izquierda en estadio 1. Obsérvese el aspecto inflamatorio de la mucosa de la caja a través de la perforación.

desapercibida. El motivo de consulta es casi siempre la otorrea, a menudo mínima, filante e inodora, pero permanente, llegando a veces a inundar el conducto auditivo externo, lo que provoca gran malestar en el paciente. Cuando existen episodios de reactivación secundarios a inflamaciones agudas de la esfera rinosinusal o al baño, se convierte en purulenta, abundante, y a veces fétida y blanquecina. Estas dos últimas características no traducen en modo alguno la existencia de colesteatoma, como señalaban los tratados clásicos de semiología otológica, sino más bien la hiperqueratosis y la maceración del revestimiento cutáneo del conducto auditivo externo. En todos los casos, el olor tan molesto que desprende suele ser la causa de que el paciente acuda a la consulta (a petición de los que le rodean).

En *la exploración otoscópica,* el tímpano presenta una perforación no marginal. Ésta puede ser anterosuperior (es la clásica perforación «tubárica») o central y reniforme (la clásica «judía que se vacía»). A través de esta perforación, la mucosa aparece edematosa, de color rosa salmón y brillante. La aspiración suave permite a veces recoger del hipotímpano una efusión más o menos espesa, en ocasiones del tipo «*glue ear*» («*oído pegajoso*»), que manifiesta la transformación mucípara de la mucosa del promontorio. Los huesecillos suelen ser normales, aunque a veces presentan lesiones variables según el grado y la duración de la afección: inclinación hacia el promontorio o lisis del extremo del mango del martillo, osteítis con o sin interrupción de la articulación incudoestapedial o destrucción de la supraestructura del yunque (Figs. 2-5).

Para caracterizar el estado inflamatorio de la mucosa en la OMA, se puede emplear la siguiente clasificación:

> *“ Clasificación de las otitis mucosas abiertas*
>
> - Estadio 1 = eritematoso
> - Estadio 2 = eritematoso secretor
> - Estadio 3 = polipoide no secretor
> - Estadio 4 = polipoide secretor

Desde el punto de vista audiométrico, la hipoacusia de transmisión varía entre 20-50 dB. La afectación de la

Figura 3. Otitis mucosa abierta en estadio 2 (es decir, eritematoso y secretor). Obsérvese la perforación no marginal y el aspecto edematoso, rosa salmón y rezumante de la mucosa del promontorio. Obsérvese sobre todo la existencia de depósitos purulentos mezclados con algunas escamas epidérmicas. Esta otorrea purulenta, en ocasiones fétida, no indica la existencia de colesteatoma.

Figura 4. Otitis mucosa abierta derecha en estadio 4, es decir, polipoide y secretor. Obsérvense los pólipos de la mucosa del promontorio rellenando la perforación central. Obsérvese también la presencia de otorrea en el conducto auditivo externo y algunas pequeñas placas de disqueratosis diseminadas por el mismo.

conducción ósea es bastante más tardía. La manometría revela, aunque no de forma constante, la disfunción o el bloqueo completo de la trompa auditiva. Esto sugiere que en la OMC, la disfunción de la trompa auditiva no es constante.

Desde el punto de vista radiológico, cuando se solicita tomografía computarizada (TC), suele mostrar veladura de la mastoides, que traduce la reacción inflamatoria de la mucosa y eventual osteítis sobreañadida.

En esta forma de otitis, *la exploración de toda la esfera ORL*, especialmente centrada en los senos y en la rinofaringe, es de capital importancia para conocer la patogenia y plantear el tratamiento de la afección. Ya se ha insistido en el papel de las infecciones vecinas en el mantenimiento y las reactivaciones de la OMA. En este

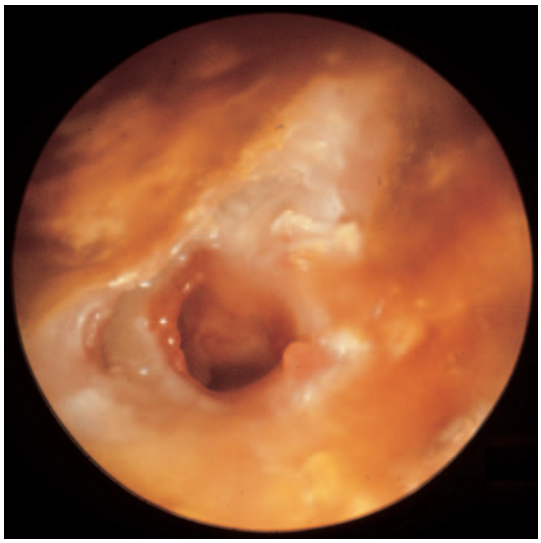

Figura 5. Otitis mucosa abierta en fase de reactivación aguda. Obsérvense los granulomas periorificiales y sobre todo la hiperqueratosis masiva del conducto auditivo externo. Esta hiperqueratosis traduce el sufrimiento del revestimiento cutáneo del conducto y justifica el carácter a veces nauseabundo de la otorrea, así como la presencia en ella de restos epidérmicos que pueden hacer que se diagnostique, sin razón, un colesteatoma.

sentido, la encuesta alergológica permite en ocasiones identificar un alergeno cuya erradicación resultará muy beneficiosa para el paciente.

Evolución

Puede considerarse y esquematizarse según esté o no tratada:

No tratada

La OMA suele revestir un carácter crónico especialmente desesperante. Los episodios de reactivación se suceden a merced de las infecciones rinofaríngeas y de las influencias climáticas y estacionales. Consecuencia del «sonado» repetido a través del oído, la otorrea puede provocar episodios de otitis externa por irritación del revestimiento cutáneo del conducto óseo. De forma paralela, la hipoacusia de transmisión se agrava lentamente, por lo que se puede producir laberintización.

En las formas especialmente graves, tres acontecimientos pueden dejar su huella en la historia de la OMA: la osteítis, la metaplasia epidermoide y la epidermosis malear.

Osteítis

Puede aparecer de forma larvada y afectar:

- al marco, al que erosiona en su parte subligamentaria o en la región del muro de la celdilla;
- a la mastoides, donde erosiona lentamente la cortical y/o las celdas supra y retrolaberínticas.

Esta osteítis cronifica la inflamación mucosa y es responsable de algunas imágenes que a veces se observan en la exploración otoscópica, que simulan seudocavidades de vaciamientos o aticotomías transmeáticas en oídos que no se han intervenido antes quirúrgicamente.

Ante cualquier OMA que presente estas lesiones, está justificada la práctica sistemática de TC.

La osteítis explica los fracasos en los tratamientos médicos y constituye indicación quirúrgica. Se presenta bajo el aspecto de «azúcar mojado» con fungosidades polipoides y granulomas de colesterol amarillentos. Estas lesiones deben extirparse con la fresa o la cucharilla hasta llegar al hueso sano.

Metaplasia mucípara y/o epidermoide

Esta modalidad evolutiva traduce el sufrimiento prolongado de la mucosa.

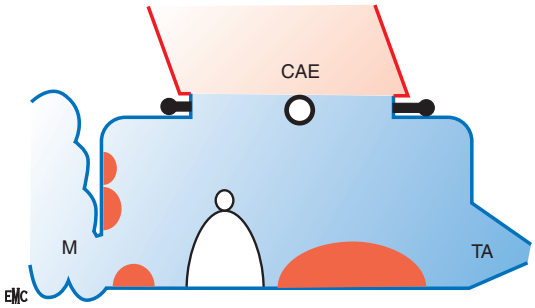

Figura 6. Esquema de la metaplasia epidermoide. Esta alteración mucosa se desarrolla a cielo abierto pero lluvioso. El «clima» inflamatorio mantenido de forma prolongada en las cavidades del oído medio provoca metaplasia escamosa, es decir, la transformación de mucosa cilíndrica o mucociliar en mucosa queratinizada y descamativa. La mucosa escamosa no presenta ninguna continuidad con el tímpano. CAE: conducto auditivo externo; TA: trompa auditiva; M: mastoides.

Metaplasia mucípara. Se produce como consecuencia del mismo mecanismo que ya se ha comentado a propósito de las otitis secretoras. Se caracteriza por el carácter filante y viscoso de la efusión que puede aspirarse del hipotímpano bajo visión microscópica.

Metaplasia epidermoide. Puede observarse en la mucosa de cajas especialmente inflamatorias e infectadas. En este caso, se trata de una metaplasia degenerativa de la mucosa del oído medio (Fig. 6).

En el plano histológico, el epitelio escamoso estratificado con queratina orto o paraqueratósica [40] reemplaza al revestimiento cubocilíndrico o respiratorio normal. El corion suele contener células inflamatorias mononucleadas. Resulta de capital importancia la existencia de una zona de transición más o menos extensa y abrupta entre los dos tipos de epitelio. Wendt en 1873, y algunos años después, Tumarkin y Politzer comprobaron que los estados inflamatorios crónicos podían inducir intensas modificaciones histológicas en el epitelio. Estas constataciones históricas han sido después ampliamente confirmadas. Factores tan variados como el humo del tabaco, la vitamina A, la progesterona, o las variaciones de las concentraciones de CO_2 o de O_2 del aire ambiental desempeñan un papel inductor en la producción de queratina por parte de las células epiteliales de origen entoblástico. Esta metaplasia epidermoide no es específica de la mucosa del oído medio, sino que refleja la capacidad de las células epiteliales, en especial de las respiratorias, de modificar -en respuesta a condiciones anómalas- su diferenciación, pasando entonces a producir la queratina correspondiente a su nuevo fenotipo.

Clínicamente, existe una perforación timpánica, casi siempre no marginal, con depósito de escamas epidérmicas en el mesotímpano dispuestas en forma de acúmulos o placas. Después de la aspiración, la mucosa aparece blanquecina, de forma difusa o en islotes, seca o saniosa. En cualquier caso, no se observa matriz alguna y la mucosa hiperqueratósica no presenta continuidad con la membrana timpánica ni con la piel del conducto auditivo externo. Aspectos similares pueden observarse en las cavidades de vaciamiento infectadas, mal aireadas y mal vigiladas, especialmente en la región mastoidea, y que sin razón se diagnostican como recidivas colesteatomatosas. En realidad, sólo se trata de la metaplasia de zonas no epidermizadas y sometidas a condiciones anómalas (Fig. 7).

Así pues, esta metaplasia debe distinguirse del clásico colesteatoma con el que no comparte ninguna relación patogénica. Por otro lado, cuando el tratamiento médico prolongado consigue secar la mucosa de la caja, es posible su regresión. Esta metaplasia indica, o mejor dicho, no contraindica la realización de una técnica cerrada.

Figura 7. Otitis mucosa abierta derecha muy inflamatoria con perforación timpánica total y lisis completa de la cadena osicular. Obsérvese sobre todo la conjunción de metaplasia mucípara del hipotímpano con metaplasia epidermoide de la parte superior de la caja, que también afecta al conducto auditivo externo. Estos dos procesos explican bien las peculiares modalidades evolutivas de la otitis mucosa abierta.

Epidermosis malear

Constituye una complicación muy concreta de algunas OMA «marginales», es decir, aquellas cuya perforación timpánica se amplía en el transcurso de su evolución hasta llegar al mango del martillo [41].

En esta modalidad evolutiva (y sin duda es la única) parece aplicarse realmente el concepto de migración o de invasión epidérmica descrito por Habermann en el siglo xix [42, 43].

La epidermosis se caracteriza por la presencia de una hiperqueratosis que nace del umbo. A partir de este verdadero centro germinativo, las láminas blanconacaradas remontan el mango del martillo y se hunden en la cara profunda de los restos timpánicos hacia la caja. Parece que este proceso se produce a partir de la capa superficial de la membrana timpánica o de sus restos, gracias al contacto que mantiene el relieve óseo malear con la capa mucosa profunda. La proliferación de queratina puede dirigirse hacia el epitímpano a lo largo de la cara profunda del martillo, pero por lo general se limita al mesotímpano. No se puede individualizar ninguna matriz. La cara interna de los restos timpánicos aparece tapizada por una fina capa de epidermis que no puede despegarse. La mucosa del mesotímpano suele presentar discretos signos inflamatorios, pero no disqueratosis. Las láminas de queratina se disponen sobre ella, pero no existe adherencia. Por tanto, siempre resulta posible limpiarla de cualquier resto epidérmico. En otras palabras, la mucosa no es metaplásica. La cadena osicular suele estar intacta. Sin embargo, el umbo puede presentar cierto grado de osteólisis (Figs. 8-10).

En el plano histológico, el estudio de los fragmentos obtenidos durante la intervención quirúrgica revela la modificación de la estructura de la membrana timpánica: la capa media conjuntiva se encuentra conservada, pero sus dos caras están constituidas por epitelio escamoso que, en el lado interno, sufre una abundante descamación (Fig. 11).

El proceso de proliferación de queratina procede del extremo del mango del martillo. A este nivel, a veces es posible desenclavar con el aspirador un «tapón epidérmico» del oído medio que parecía claramente unido al umbo.

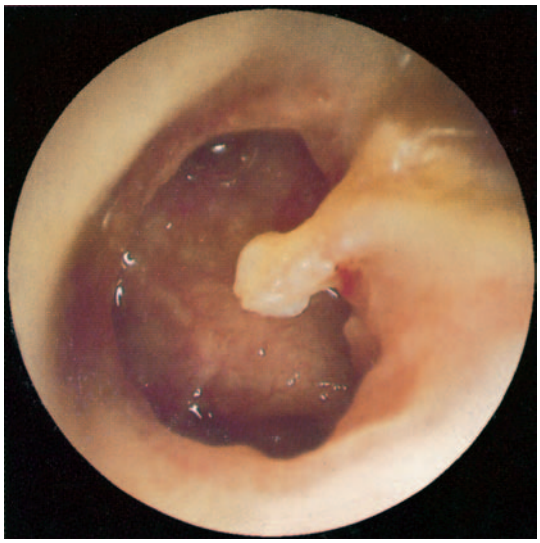

Figura 8. Otitis mucosa abierta izquierda complicada con epidermosis malear. El fondo de la caja, bien visible a través de la perforación total, es muy inflamatorio y rezumante (estadio 2). Alrededor del umbo existe una proliferación epidérmica muy característica.

Figura 9. Epidermosis malear. Obsérvese la perforación timpánica incompatible con el proceso atelectásico, así como la presencia de queratina en el mesotímpano. Este aspecto es muy diferente al que presenta el colesteatoma.

De la misma forma que la metaplasia epidermoide, la epidermosis también debe distinguirse del colesteatoma. Desde el punto de vista terapéutico, sólo el cierre quirúrgico de la perforación parece garantizar la detención de la epidermosis.

Tratada

La OMA puede evolucionar hacia la curación con o sin secuelas, produciéndose el paso de OMA húmeda a oído abierto seco.

Principios terapéuticos

Parecen esenciales la antibioticoterapia por vía general o local, los corticoides en pautas discontinuas (más que los antiinflamatorios no esteroideos), las microaspiraciones repetidas y los cuidados locales. Resulta fundamental la paciencia y la voluntad de cumplir el tratamiento, siendo la motivación del paciente uno de los factores esenciales de éxito. Muy a menudo, después

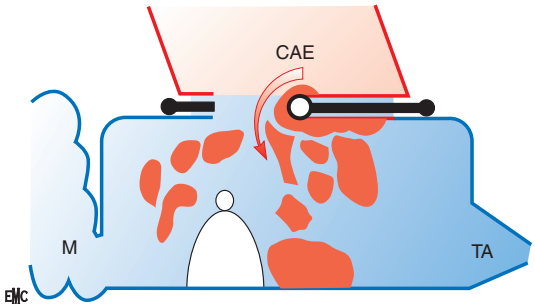

Figura 10. Esquema de la epidermosis malear. «La inmigración ilegal» de epidermis se produce a partir del mango del martillo gracias a una perforación que se amplía progresivamente. Cualquier inflamación, incluso mínima, junto a la modificación «climática» del mesotímpano secundaria a la perforación favorece la irrupción de epidermis en el oído medio. No existe pared limitante como en el caso del colesteatoma. Obsérvese que la membrana timpánica colonizada comprende tres capas: dos epiteliales escamosas y una media conjuntiva. CAE: conducto auditivo externo; TA: trompa auditiva; M: mastoides.

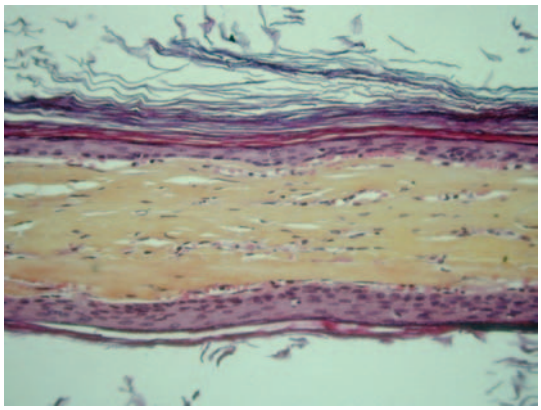

Figura 11. Aspecto histológico de la epidermosis malear. Se observa la presencia de una capa conjuntiva media normal tapizada por sus dos caras por epitelio escamoso queratinizado.

de haber conseguido eliminar la otorrea abundante o fétida, el paciente abandona el tratamiento, acostumbrado a cierto grado de hipoacusia. Todo episodio infeccioso de la esfera ORL debe tratarse enérgicamente.

Sólo se pueden plantear técnicas quirúrgicas funcionales si se ha conseguido secar el oído durante algunos meses, es decir, sobre un oído secuelar.

Al cerrar la perforación timpánica y eliminar las lesiones mucosas y óseas irreversibles, la cirugía modifica las condiciones locales del oído medio, consiguiendo curar lo que algunos autores han denominado «la enfermedad de la caja abierta». Así pues, puede indicarse ante la OMA rebelde al tratamiento médico seguido con asiduidad.

Cuando existen complicaciones, es decir, en caso de osteítis aticomastoidea y de epidermosis mesotimpánica, el tratamiento quirúrgico de la OMA ofrece menos discusión. Mediante diversas vías de acceso y siguiendo diferentes técnicas, consiste en limpiar todos los focos inflamatorios, mucosos y óseos, aticales o mastoideos, erradicar la epidermosis mesotimpánica y cerrar la membrana timpánica.

■ Secuelas de otitis crónica

Esta segunda entidad clínica constituye el estadio terminal más favorable de las OMC y la forma clínica que, sin duda, se observa con más frecuencia.

- La OMA representa el tipo más clásico de otitis crónica. Se debería a episodios infecciosos graves y necrosantes que destruyen la membrana timpánica dejando inflamación mucosa prolongada.
- Puede evolucionar espontáneamente o bajo tratamiento medicoquirúrgico hacia secuelas con o sin timpanoesclerosis, o complicarse con osteítis, metaplasia epidermoide o epidermosis malear.
- Estas dos entidades se caracterizan por la presencia de queratina en el oído medio, sin que esta última signifique automáticamente la existencia de colesteatoma.

Patogenia y anatomía patológica

Las lesiones observadas combinan, en diferentes grados, la desaparición de la capa media conjuntiva del tímpano con o sin perforación, y/o la lisis parcial o completa de los huesecillos. Aquí, la perforación timpánica no es marginal. Aunque las lesiones osiculares asientan preferentemente en la apófisis lenticular del yunque, pueden afectar a cualquier punto de la cadena. No suelen existir lesiones mastoideas.

El hecho principal es la ausencia de lesiones inflamatorias.

Clínica

Las circunstancias que permiten su descubrimiento son variadas: hipoacusia antigua o lentamente evolutiva; exploración sistemática de un paciente con antecedentes otíticos antiguos u olvidados; otitis aguda intercurrente que aparece con ocasión del baño.

En la exploración otoscópica, el tímpano puede presentar dos tipos de lesiones asociadas: perforación más o menos amplia, no marginal, es decir, que respeta el anillo fibroso; y cambios en su estructura, que lo vuelven anormalmente fino, transparente, habiendo perdido su textura habitual. El aspecto traslúcido se explica por la desaparición de la capa media conjuntiva o *lamina propria*. A veces puede adquirir el aspecto de perforación cerrada, en la que el tímpano presenta en algún punto un fino velo que corresponde claramente a la localización de una antigua perforación. La cadena osicular puede examinarse a través de una perforación que afecte a la parte posterior del tímpano, o bien a través de un velo timpánico transparente. La apófisis lenticular del yunque puede encontrarse lisada, la articulación incudoestapedial cariada, fibrosa o separada, las ramas del estribo destruidas parcial o totalmente, y el mango del martillo retraído y el umbo lisado. Pero el hecho principal es que la mucosa del fondo de la caja es normal, siempre que no se trate de un episodio de reactivación. El tratamiento antibiótico eficaz habría conseguido la rápida curación íntegra de la mucosa: por tanto, el oído secuelar está seco (Figs. 12 y 13).

Desde el punto de vista audiométrico, la hipoacusia es en general de transmisión pura, superior o no a 30 dB, según las lesiones hayan o no afectado la movilidad y la continuidad de la cadena osicular. La función tubárica explorada mediante manometría (en caso de perforación timpánica) suele ser normal.

En esta forma clínica, *el estudio radiológico* resulta inútil.

Evolución

En principio, las secuelas son estables. Sin embargo, hay que destacar dos hechos:

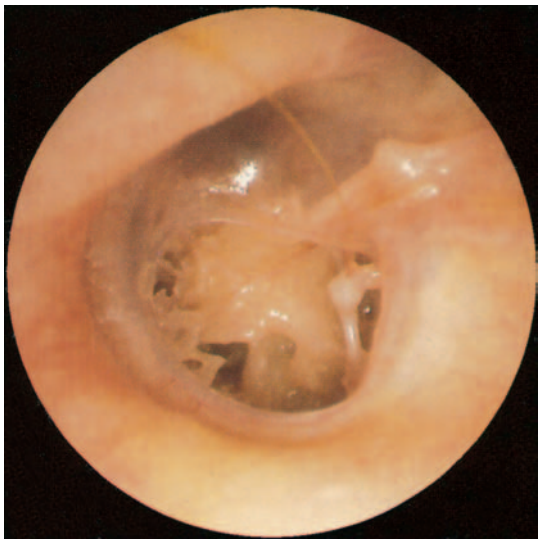

Figura 12. Otitis secuelar simple izquierda sin timpanoesclerosis. Obsérvese la perforación timpánica no marginal, mientras que el resto de la *pars tensa* aparece muy traslúcida por desaparición de la capa media conjuntiva. La mucosa de la caja es normal.

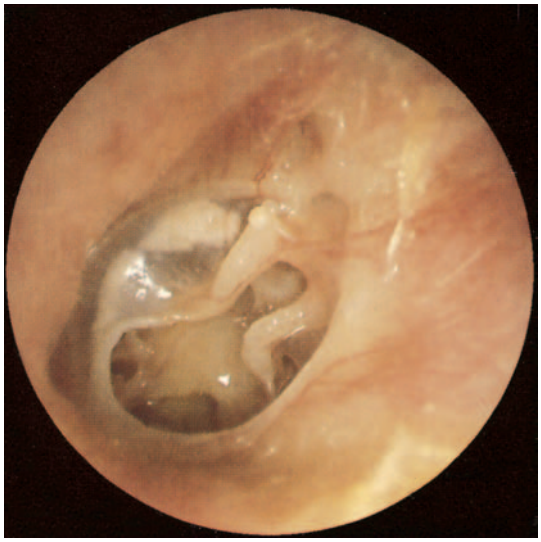

Figura 13. Otitis secuelar izquierda con timpanoesclerosis. Obsérvense la perforación timpánica no marginal posterior, la continuidad de la cadena y la placa calcárea sobre la parte más anterior de la *pars tensa*. Destaca el aspecto perfectamente normal del epitelio del oído medio.

- *la perforación timpánica* favorece los episodios infecciosos agudos (en especial durante los baños de inmersión). Además, como ya se ha mencionado, bajo tratamiento médico enérgico el oído medio vuelve a tomar enseguida su aspecto secuelar anterior;
- *las lesiones timpánicas y osiculares* pueden combinarse con otras formas clínicas que se describirán más adelante y que evolucionarán por su cuenta. De este modo, la evolución de las secuelas suele ser la de las entidades a las que se asocian.

Principios terapéuticos

Responden a la denominada cirugía funcional.

Para el tímpano, se pueden proponer con grandes posibilidades de éxito las técnicas de miringoplastia. Todavía falta que esta cirugía denominada «de confort» se justifique por la petición del paciente o por el riesgo real de sobreinfección a la que éste puede verse expuesto a causa de una determinada profesión o actividad náutica.

Para los huesecillos, la cirugía restablece el efecto columelar mediante la transposición de huesecillos o la interposición de otros materiales. Los resultados de las innumerables técnicas descritas, que por ahora suelen ser espectaculares, no resisten siempre la prueba del tiempo (se remite al lector a las publicaciones referidas a esta cirugía).

■ Timpanoesclerosis

Cassebohm describió esta tercera entidad clínica en 1734 durante sus descripciones anatómicas del oído. Fue individualizada en 1869 por von Tröltsch, y designada con su nombre por Zöllner y Beck en 1953. Se puede definir como el proceso de cicatrización que se caracteriza por la infiltración hialina con depósitos calcáreos intra y extracelulares, y de cristales de fosfato en el tejido conjuntivo submucoso que tapiza los huesecillos, las paredes óseas y la capa media del tímpano [44].

Con mucha frecuencia se asocia a la forma precedente y representa una forma evolutiva relativamente favorable, con aspectos clínicos característicos, pero cuya génesis sigue siendo misteriosa.

Patogenia y anatomía patológica

La anomalía de base es la acumulación de colágeno en la capa conjuntiva, que afecta ante todo al tímpano en la *pars tensa* o a la mucosa de la caja en contacto con la cadena osicular. Hay que recordar que el colágeno es una proteína fibrilar, constituyente esencial de la matriz extracelular del tejido fibroso, cuya producción y degradación dependen de mecanismos reguladores y, en especial, de la colagenasa.

No existe ninguna duda de que la otitis media es el factor causal determinante de esta perturbación del metabolismo del colágeno (aunque, por el contrario, en su curso la timpanoesclerosis no es constante). Pero el hecho de que la timpanoesclerosis no se observe hasta mucho tiempo después de que hayan concluido los fenómenos inflamatorios agudos en la caja hace difícil la identificación de los mecanismos patogénicos. Por otra parte, es sorprendente que en la timpanoesclerosis la mucosa esté prácticamente siempre seca, manifestando la antigüedad y la curación del episodio infeccioso causal.

Los trabajos de Shiff et al sugerían que una infección grave, como la otitis aguda necrotizante por estreptococo o *Haemophilus*, alteraría la permeabilidad de la mucosa permitiendo que las múltiples sustancias presentes en la efusión que se produce (inmunoglobulinas, factores del complemento, productos de degradación bacteriana, etc.) llegaran a la capa conjuntiva, donde actuarían como estimulantes antigénicos [45]. Como resultado, aparece edema de la mucosa y congestión capilar seguida de estiramiento y descomposición del componente fibrilar de la *lamina propria*. La eventual repetición de los episodios infecciosos explicaría la estructura laminar en «capas de cebolla» de las placas de miringoesclerosis. Así, la afección sería la reacción inmunitaria secundaria al episodio infeccioso agudo que aparece en un oído sensibilizado por otro episodio inflamatorio precedente. Para Wielinga et al, el factor causal podría no ser infeccioso, sino mecánico [46].

En cambio, Gibb estima que la timpanoesclerosis intratimpánica, es decir, la que se localiza en el interior de la cavidad, se debería a la degradación terminal de residuos inflamatorios que no han sido drenados hacia la trompa auditiva. Esto explicaría su localización preferente alrededor de los huesecillos.

En el plano histológico, la *lamina propria* se vuelve tensa, homogénea, acelular y avascular. Las fibras de colágeno que la componen aparecen alteradas en su estructura y anárquicas en su disposición. Su amontonamiento les confiere aspecto vítreo. Entre las fibras se observan estructuras vesiculares limitadas por una membrana a nivel de la cual se inicia el proceso de calcificación. El revestimiento epitelial subyacente a esta degeneración conjuntiva aparece adelgazado y degenerado.

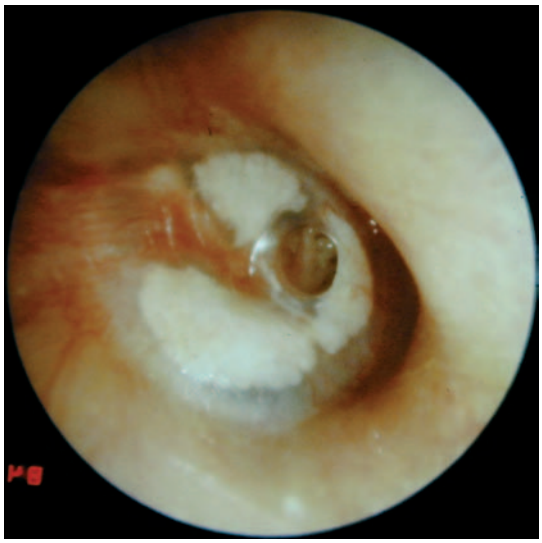

Figura 14. Miringoesclerosis. Obsérvese la persistencia de un ribete timpánico normal alrededor de las placas calcáreas.

Estas modificaciones conducen a la infiltración calcárea de la mucosa de la caja, que puede ser laminar y flexible, masiva y dura, por bloques. Así se explican los múltiples aspectos clínicos que pueden observarse y que varían desde la miringoesclerosis puntiforme hasta la petrificación de la totalidad del oído medio, e incluso su descubrimiento fortuito en la hipoacusia grave provocada por el bloqueo completo de las estructuras vibrantes.

Clínica

Suele tratarse de pacientes jóvenes (de 20-30 años) que consultan por presentar hipoacusia de agravación progresiva. La anamnesis descubre antecedentes de otitis aguda en la infancia, con episodios otorreicos de repetición, que han cesado a veces después de varios años.

En la exploración otoscópica, las lesiones timpanoescleróticas pueden afectar al tímpano y/o a la cadena osicular.

En la miringoesclerosis, unas placas calcáreas, blanco-amarillentas, duras al tacto con microinstrumentos y de situación anterior o posterior, están incrustadas en el tímpano. A veces son mínimas, puntiformes o en placas, y respetan el anillo fibroso, del que se encuentran separadas por un fino ribete de tímpano normal; otras veces son mayores, exuberantes y pueden afectar a la totalidad del tímpano transformándolo en un disco rígido. Es preciso señalar que la membrana de Shrapnell (que no tiene capa media conjuntiva) jamás se ve afectada por el proceso.

Las partes de la *pars tensa* no afectadas por la timpanoesclerosis suelen ser cicatrizales y traslúcidas. La perforación es frecuente, a menudo subtotal, nunca marginal, y sólo quedan algunos restos timpánicos incrustados de placas calcáreas enmarcando el mango del martillo. En realidad, no parece que estas últimas lesiones correspondan a la entidad denominada «timpanoesclerosis», sino más bien a las «secuelas de otitis». La asociación de las dos formas es frecuente, si no constante (Fig. 14).

En la miringoesclerosis intratimpánica, la cadena osicular puede presentar lesiones de bloqueo o de

Figura 15. Timpanoesclerosis «maligna» derecha. Obsérvese el aspecto discretamente amarillento de las placas de timpanoesclerosis (diferente del aspecto blanquecino del colesteatoma o el gris de la otitis fibroadhesiva). Asimismo, destaca la ausencia de reborde timpánico entre el disco calcáreo central y el annulus óseo, que revela de forma indirecta la infiltración fibrohialina masiva de toda la caja.

Figura 16. Miringoesclerosis y timpanoesclerosis intratimpánica. A través de la perforación, se observa una placa de timpanoesclerosis en mancha de vela sobre el promontorio claramente distinta de la miringoesclerosis. Obsérvese la «perla» de timpanoesclerosis suspendida del annulus inferior.

interrupción. Esta apreciación se hace de diferente forma según exista o no perforación timpánica.

Tras una membrana timpánica no perforada, las lesiones de bloqueo pueden sospecharse cuando la miringoesclerosis es masiva, afecta al annulus o si la hipoacusia es grave. En el resto de los casos, se descubrirán a través de una perforación o durante la intervención quirúrgica. El bloqueo puede afectar a cualquier punto de la cadena y provocar diversas fijaciones: fijación del estribo mediante un puente entre una de las ramas y los bordes de la fosa oval, esclerosis aislada del ligamento anular, calcificación del tendón del músculo del estribo o por relleno masivo de la fosa oval que inunda la platina y la supraestructura; anquilosis de la cabeza del martillo o del cuerpo del yunque a las paredes del ático; petrificación completa de la cadena en un magma calcáreo (Figs. 15 y 16).

Las interrupciones de la cadena por lisis afectan a menudo a la rama descendente del yunque, y con menos frecuencia al estribo e incluso al martillo. También en este caso, es probable que las lesiones osiculolíticas correspondan a la entidad «secuelas de otitis» asociada, y no al fenómeno timpanoesclerótico.

Así pues, todas estas lesiones predominan en la caja del tímpano; es importante destacar que las cavidades posteriores y la trompa de Eustaquio suelen estar respetadas.

En el plano audiométrico, la timpanoesclerosis se caracteriza por presentar hipoacusia de transmisión, que puede superar los 30 dB, con o sin abolición del reflejo estapedial, según se encuentre o no bloqueada la cadena. Resulta poco habitual que se afecte la conducción ósea.

El estudio radiológico carece de utilidad.

Evolución

La timpanoesclerosis es, en principio, un estado estable o muy lentamente evolutivo. En realidad, hay que saber que algunos oídos conservan determinado potencial de degeneración hialina; las lesiones aparentemente quiescentes pueden recobrar con mucha rapidez la actividad, en especial después de una intervención quirúrgica. Esto provoca grandes desengaños quirúrgicos. Por lo general, la observación clínica permite distinguir las formas estables y menores, timpánicas puras, de las formas evolutivas y mayores, que rellenan la caja y petrifican la cadena.

Principios terapéuticos

La intervención quirúrgica puede estar indicada. Su objetivo es cerrar la perforación timpánica (los resultados suelen ser buenos) o liberar los huesecillos de las láminas y bloques rígidos que les inmovilizan. Los resultados, a veces positivos cuando sólo se encuentra bloqueado el estribo, suelen ser peores si las lesiones afectan al ático (para más detalles, se remite al lector a los artículos especializados).

■ Otitis adhesiva

Esta forma temible de otitis crónica es poco frecuente, pero, una vez instalada, se hace resistente a cualquier tratamiento y puede evolucionar hacia la laberintización.

A pesar de la antigüedad de su identificación, que se remonta a los trabajos de von Tröltsch y Politzer, su definición todavía es discutida y las que se pueden encontrar en la literatura parecen contradictorias. Según algunos autores [47], entre los que nos encontramos, la otitis adhesiva se caracteriza por la proliferación anárquica de tejido conjuntivo del mesotímpano, que conduce a la sínfisis conjuntiva timpanopromontorial, es decir, al relleno del mesotímpano.

Patogenia

Parece que la otitis adhesiva se deriva de una enfermedad del tejido conjuntivo con trastornos de la evolución del colágeno en el transcurso de algunas otitis crónicas mucosas a tímpano cerrado.

Pero siguen sin conocerse el o los factores que pueden desencadenar el proceso adhesivo: la ausencia de resolución de un derrame seromucoso de la infancia, la especial toxicidad de algunas efusiones, la enfermedad primaria del tejido conjuntivo de la caja o el papel deletéreo de los factores de la inflamación. Por el contrario, es poco probable que la causa sea la defectuosa ventilación ocasionada por el bloqueo de la trompa. En realidad, no existe colapso timpánico propiamente dicho, ni es seguro que la hipopresión en el interior del oído medio sea significativa.

Figura 17. Otitis fibroadhesiva derecha. Obsérvese el carácter blanco-grisáceo y retraído del tímpano, así como su aspecto opaco que impide ver el contenido de la caja.

Figura 18. Otitis adhesiva izquierda. Destaca el aspecto totalmente opaco del tímpano. Obsérvense también las zonas de depresión (a las que no se puede denominar de retracción), que probablemente corresponden a la reabsorción de una antigua efusión mucosa.

Esta proliferación conjuntiva impide cualquier vibración timpánica. Se mantienen algunos espacios rellenos de derrame espeso y pegajoso, posible vestigio de alguna antigua efusión seromucosa que no ha podido drenarse, sugiriendo que la otitis adhesiva puede constituir la última evolución de algunas otitis secretoras de la infancia.

En la región del protímpano se suele observar un espacio aéreo, sobre todo en la TC. Como señalaban Brémond et al, esto confirma que la otitis adhesiva no es secundaria a la disfunción tubárica, sino más bien a una enfermedad del tejido conjuntivo del oído medio.

Anatomía patológica

Las lesiones observadas muestran zonas inflamatorias muy intensas en el seno del corion, que se encuentra muy adelgazado, y desaparición del epitelio mucoso de la membrana timpánica y del promontorio. El enfurtido conjuntivo espeso ocupa la mayor parte del mesotímpano y bloquea la cadena osicular. Existe conexión directa entre la capa epidérmica superficial del tímpano y el promontorio por mediación de un magma tisular inflamatorio.

El proceso predomina en el mesotímpano y obtura el diafragma interaticotimpánico. Esto explica que las lesiones del epitímpano y de la mastoides sean sólo secundarias.

Clínica

El paciente suele acudir a la consulta por una hipoacusia que evoluciona de forma progresiva durante años y que con frecuencia se asocia a acufenos. Los antecedentes otíticos son difíciles de precisar, y el período silente es tan largo que aparentemente no ha existido ningún episodio otorreico.

La otoscopia permite, por sí sola, establecer el diagnóstico (Figs. 17 y 18).

El tímpano aparece engrosado, de color gris blanquecino, retraído globalmente o por zonas sobre el promontorio, o sobre los relieves osiculares como un paño húmedo. Las zonas de depresión que se observan no tienen nada que ver con las bolsas de retracción que se describen más adelante. La cadena osicular se hace muy visible, moldeada por el tímpano opaco: el mango del martillo se pega al promontorio, la apófisis externa es anormalmente prominente, la articulación incudoestapedial a veces se encuentra lisada y el estribo puede sobresalir. Los ligamentos timpanomaleares forman un relieve «similar al de una cuerda de tender que sostiene el paño timpánico entre la *pars flaccida* y la *pars tensa* que se encuentran retraídas» [47]. Destacan tres hechos esenciales.

El espacio aéreo peripromontorial ha desaparecido, es decir, no existe espacio aéreo en la caja del tímpano, que se convierte así en virtual. Una eventual paracentesis sería incapaz de encontrar espacio donde colocar el drenaje. Si se efectuara una exploración quirúrgica, se podría observar la caja totalmente rellena de granulomas, membranas espesas, y restos de derrame mucoso tabicado y organizado por todos lados.

El espéculo neumático de Siegle no moviliza la membrana timpánica, lo que confirma la ausencia de ventilación de la caja del tímpano.

El ático puede presentar, de forma independiente o asociada, las mismas lesiones que el atrio.

En el plano audiométrico, la hipoacusia suele ser de tipo mixto: la pérdida en la conducción aérea puede sobrepasar los 50 dB, y la conducción ósea cae en las frecuencias agudas, lo que traduce una laberintización que se observa con bastante frecuencia en esta forma de otitis crónica.

La *impedanciometría* muestra un timpanograma plano característico, aunque no exclusivo, de la otitis adhesiva.

El *estudio radiológico* no es indispensable. Su interés radica en demostrar la ocupación del mesotímpano, mientras que el protímpano suele encontrarse aireado. Por el contrario, las cavidades posteriores son opacas. No existe osteítis del marco.

Evolución

La otitis adhesiva se caracteriza por laberintización progresiva, que cursa con deterioro auditivo, agravación de los acufenos y distorsión sonora. Esta evolución puede ser lenta y no parece reversible.

De ahí deriva la importancia de detectar las formas iniciales durante el período bisagra de diferenciación otítica ya descrito. En consecuencia, la atención del clínico debe centrarse en determinadas otitis seromucosas atípicas:

- las que se prolongan más de 5-7 años;
- cuando tras varios intentos de ventilación transtimpánica, a menudo difíciles y hemorrágicos, no se ha conseguido mejoría auditiva;

- cuando al cabo de unos meses, el tímpano se opacifica y se retrae insensiblemente.

Ante tales signos debe sospecharse el inicio de una otitis adhesiva.

Al contrario que otros autores, nuestro grupo no piensa que el colesteatoma pueda desarrollarse sobre una otitis adhesiva. Junto a una otitis adhesiva atrial, puede observarse un colesteatoma atical; sin embargo, no puede aparecer en el mismo compartimento que la otitis adhesiva (cf infra: compartimentación y expresión de los resultados).

Principios terapéuticos

La otitis adhesiva constituida no tiene tratamiento.

La cirugía no está indicada e incluso parece contraindicada: por una parte, porque no se puede curar una enfermedad del tejido conjuntivo con el bisturí; por otra, porque todas las técnicas propuestas hasta la fecha para reconstruir una membrana timpánica vibrante y para liberar la cadena osicular de las bridas inflamatorias o fibrosas que la bloquean se saldan con fracaso auditivo, cuando no precipitan el proceso de laberintización. La exploración quirúrgica de la caja descubre la existencia de un derrame denso y hemorrágico, verdadera jungla conjuntiva inextricable. La colocación de láminas de elastómero de silicona impide sin duda la unión del tímpano al promontorio, pero no normaliza la fisiología del epitelio y, a largo plazo, no aporta resultados auditivos significativos. La aireación timpánica mediante inserción de tubos transtimpánicos de ventilación resulta inútil; además, suele ser imposible practicarla en una caja virtual, a través de un tímpano engrosado. De todas formas, sería demasiado tarde para detener el proceso adhesivo.

Sin duda alguna, el mejor tratamiento es, por tanto, preventivo. Éste consiste en el seguimiento de cualquier proceso otítico de la infancia que parezca iniciar un proceso adhesivo e intentar detener su evolución.

- La otitis adhesiva representa una modalidad evolutiva grave de otitis crónica.
- Es secundaria a una enfermedad de la mucosa debida a la proliferación de tejido conjuntivo y no a la disfunción de la trompa de Eustaquio.
- Probablemente sea secundaria a episodios inflamatorios prolongados y a la organización de un derrame mucoso no drenado.
- No existe tratamiento para la otitis adhesiva constituida.

■ Otitis atelectásica

Última gran entidad clínica individualizable, la otitis atelectásica (*atelês* = incompleta, *ektasis* = extensión) se caracteriza por el colapso parcial de las cavidades mesotimpánicas y/o epitimpánicas, es decir, por la retracción de una parte más o menos extensa de la membrana timpánica que se encuentra debilitada en su *pars flaccida* o en su *pars tensa* [48, 49]. Algunas de sus variedades constituyen un auténtico estado precolesteatomatoso. Parece que su frecuencia es cada vez mayor.

Teniendo en cuenta el considerable interés que despierta esta entidad, deben precisarse los elementos de su definición.

El colapso del oído medio es sólo *parcial*. Así pues, la caja del tímpano sigue estando aireada, lo que implica la persistencia, sea cual sea el grado de retracción timpánica, de un espacio aéreo alrededor de la retracción timpánica, que constituye el clásico corredor aéreo peripromontorial. Esto permite diferenciar formalmente las otitis atelectásicas de las otitis adhesivas antes descritas, en las que la mayor parte del mesotímpano es virtual.

La compartimentación otítica ya comentada sugiere que el proceso atelectásico puede afectar a los dos espacios epi y mesotimpánico o sólo a uno de ellos.

El punto de partida y la localización de la retracción de la *pars tensa* permite diferenciar las atelectasias *epitimpánicas* de las *mesotimpánicas* y, entre éstas, las atelectasias centrales (que se extienden progresivamente a partir del umbo a todo el tímpano) y las atelectasias *excéntricas o bolsas de retracción* (que se suelen localizar en el cuadrante posterosuperior).

El tímpano debilitado, «desarmado» según Brémond, se basa en una noción patogénica capital que se explica más adelante, pero también en datos otoscópicos no menos importantes, ya que permiten diferenciar, además, las otitis atelectásicas de las otitis adhesivas. Aunque en ambos casos el tímpano se encuentra modificado y da la impresión de moldear los relieves osiculares y la pared interna de la caja, en la otitis atelectásica es traslúcido y transparente, mientras que en las otitis adhesivas se encuentra engrosado, infiltrado y totalmente opaco.

La confusión que ha existido durante demasiado tiempo entre estas dos entidades opuestas por completo, no justifica que el término «adhesiva» se aplique a la otitis atelectásica.

El concepto de estado precolesteatomatoso ha surgido progresivamente de la observación cuidadosa de la evolución de las otitis atelectásicas. Por otro lado, su potencialidad evolutiva justifica la importancia del estudio de esta entidad.

La frecuencia creciente de la otitis atelectásica se debe sin duda a que las otitis secretoras de la infancia se vigilan con más atención. Este seguimiento conlleva la disminución de la frecuencia de otitis colesteatomatosas constituidas.

Etiopatogenia

Los mecanismos que presiden la aparición de la otitis atelectásica y de su forma especial, que es la bolsa de retracción son múltiples y, en gran parte, desconocidos. De entre ellos, dos parecen evidentes: el efecto de la hipopresión del oído medio sobre la membrana timpánica y el hecho de que ésta se encuentre debilitada.

Hipopresión del oído medio

Diversos estudios timpanométricos han establecido la existencia de presiones negativas en los oídos atelectásicos y la correlación entre la gravedad de la retracción atical y el carácter anormal del timpanograma [25, 50]. Sin embargo, estos datos deben examinarse con prudencia, ya que las pruebas de exploración tubárica se realizan en condiciones relativamente extrafisiológicas.

Como ya se ha mencionado, existe una tendencia natural y permanente a la hipopresión intratimpánica. En condiciones normales, esta tendencia se encuentra contrarrestada por la abertura tubárica; se han señalado también su brevedad y su carácter insuficiente para garantizar la renovación del contenido gaseoso del oído medio. Pueden alegarse dos factores, aislados o asociados:

- el primero es la *disfunción tubárica*. Aunque es una hipótesis muy clásica, en realidad resulta controvertida. El proceso atelectásico suele evolucionar durante muchos años; aunque la disfunción tubárica probablemente exista durante el período de los ESII, se corrige al cabo de los años. La otoscopia y la TC suelen mostrar una trompa auditiva normal y aireada. Por otro lado, Sadé considera que nunca ha podido observar una obstrucción o disfunción tubárica real;

- el segundo es el *aumento de los intercambios gaseosos* derivados de la inflamación mucosa. La mayor salida de gas no se compensaría por la abertura tubárica, lo que daría lugar a una hipopresión progresiva. Además, el insuficiente volumen del amortiguador mastoideo constatado por Sadé en la mayor parte de las otitis atelectásicas no permitiría amortiguar mínimas variaciones de presión.

Debilitamiento timpánico

Debido a la desaparición o a la degradación de la *lamina propria*, verdadero armazón conjuntivo de la membrana timpánica, la fragilidad puede ser de dos tipos:

- *constitucional*: existen dos zonas anatómicas que por razones embriológicas constituyen zonas de menor resistencia:
  - la membrana de Shrapnell que, al faltar la *lamina propria*, sólo está constituida por dos capas epiteliales sin armazón conjuntivo;
  - la parte posterosuperior de la *pars tensa*. Ya se ha descrito que las anomalías en el plano de desarrollo del anillo timpánico óseo o la desestructuración de su fijación a las estructuras petrosas podrían conducir a la torsión de uno de sus brazos. Este descentramiento, a modo de pulsera anular torcida, puede implicar bostezo en la región posterosuperior, debilitando esta zona de inserción de las fibras timpánicas. En este sentido, suele observarse un marco óseo anormalmente ancho en relación al conducto auditivo externo que se observa en las personas sanas o en el resto de variedades de otitis crónica. El diámetro excesivo del *annulus* óseo que permite al explorador observar regiones que suelen encontrarse ocultas por el marco óseo, como la segunda porción del VII par, el ático o la pirámide del estribo, sería para algunos autores congénita y favorecería el estiramiento y, por tanto, el debilitamiento de la membrana timpánica. Sin embargo, para otros autores, este exceso de diámetro no sería primitivo, sino secundario a la osteítis del marco;
- adquirida: el debilitamiento de la *lamina propria* que se observa en los cortes histológicos de tímpanos atelectásicos constituye el «tímpano desarmado» de Brémond, cuya trama colágena aparece desorganizada y rarificada. Esta fragilidad adquirida puede deberse a:
  - bien la presión forzada del oído medio. La membrana timpánica puede compararse a una membrana viscoelástica: sometida a una compresión determinada, la deformación aumenta con el tiempo debido a la ruptura progresiva de los entrecruzamientos de fibras de colágeno. Las localizaciones más frecuentes de las bolsas de retracción corresponden a las zonas de máximo desplazamiento de la membrana timpánica sometida a una determinada presión [4];
  - la necrosis tisular observada a menudo en el curso de los fenómenos infecciosos agudos;
  - la actividad enzimática de los derrames seromucosos. Se ha establecido que son especialmente ricos en colagenasas, elastasas y otras enzimas proteolíticas, que producen la lisis del colágeno y la aparición de zonas de dehiscencia en la *lamina propria*.

Confinamiento de la inflamación y bloqueo del diafragma interaticotimpánico

Los factores anatómicos ya comentados permiten explicar un hecho observado con frecuencia: los procesos atelectásicos predominan casi constantemente en la región atical o mesotimpánica posterosuperior, es decir, enfrente del diafragma interaticotimpánico, que constituye un verdadero tapón de aspiración. Este concepto parece condicionar el grado y el tipo de otitis atelectásica. Las lesiones inflamatorias obturan los estrechos corredores aéreos que existen entre el mesotímpano y el ático, individualizando y confiriendo autonomía a los focos inflamatorios en las cavidades posteriores.

En caso de bloqueo completo del diafragma, la membrana de Shrapnell es atraída por la hipopresión aticomastoidea: se forma una bolsa de retracción atical.

En caso de que el diafragma sea permeable, se observa una retracción subligamentaria posterior o anterior.

De esta forma, el debilitamiento del tímpano unido a la hipopresión del oído medio conduce a la distensión progresiva de la membrana, aspirada progresivamente hacia el fondo de la caja. Esta distensión, al principio reversible y después irreversible, desemboca en un exceso de sustancia timpánica. La secuela anatómica que objetiva la maniobra de Valsalva es patognomónica de la atelectasia.

Los efectos de la hipopresión intratimpánica sobre una membrana timpánica debilitada son el mecanismo más admitido.
La excesiva reabsorción gaseosa por parte de la mucosa inflamada constituye una hipótesis sugerente, pero no ha sido probada.
La retracción timpánica, facilitada por la debilidad timpánica, también puede constituir un intento para luchar contra la depresión; la reducción del volumen aéreo aumentaría la presión
(PV = constante).

Clínica

Las circunstancias de descubrimiento de la otitis atelectásica son variadas: exploración sistemática de otitis antiguas, episodio de otitis seromucosa o hipoacusia de instalación progresiva. Como dato importante, se debe señalar que la otorrea purulenta sólo se observa durante la evolución de las bolsas de retracción; más adelante se explicará el motivo.

La otoscopia permite establecer enseguida el diagnóstico al mostrar un tímpano fino, transparente, traslúcido y retraído. Según el grado y la localización de la retracción timpánica, la otitis atelectásica se puede clasificar del siguiente modo (Figs. 19-25):

Clasificación de las otitis atelectásicas

Atelectasias centrales

La retracción se localiza sobre el promontorio y se inicia en el extremo del umbo. Pueden identificarse tres estadios:

- I: la retracción es periumbilical, sin llegar al promontorio;
- II: la retracción llega a contactar con la articulación incudoestapedial;
- III: la retracción contacta con la cara interna de la caja moldeando el relieve del promontorio, pero respeta el pasillo aéreo enfrente de las celdas sub y precocleares. Esto confiere el clásico, aunque falso, aspecto de «perforación cerrada». En ella, un velo traslúcido pasa «en puente» desde los bordes del anillo timpánico al promontorio, que conserva alrededor del relieve del promontorio, tapizado por el velo epidérmico, un espacio aéreo entre el tímpano y el fondo de la caja.

Atelectasias excéntricas o bolsas de retracción

La retracción se localiza en el ático o en uno de los cuadrantes de la *pars tensa*: por tanto, puede ser atical o

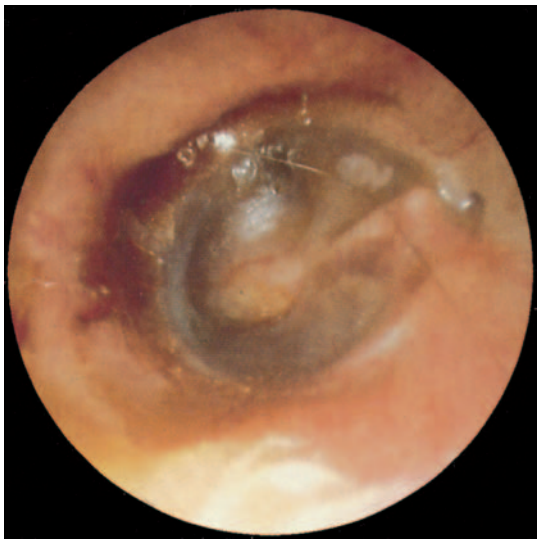

Figura 19. Otitis atelectásica izquierda central tipo I. Destaca el aspecto traslúcido y transparente de la membrana timpánica, que deja ver con claridad el derrame seroso que existe en el interior de la caja. La presencia de esta efusión explica la evolutividad de la otitis atelectásica.

Figura 21. Otitis atelectásica derecha tipo III. La membrana timpánica transparente moldea el relieve del promontorio y la cadena osicular remanente. La trompa de Eustaquio vista por transparencia parece normal. Se observan granulomas de colesterol en el hipotímpano. Obsérvese que el conducto auditivo externo está limpio.

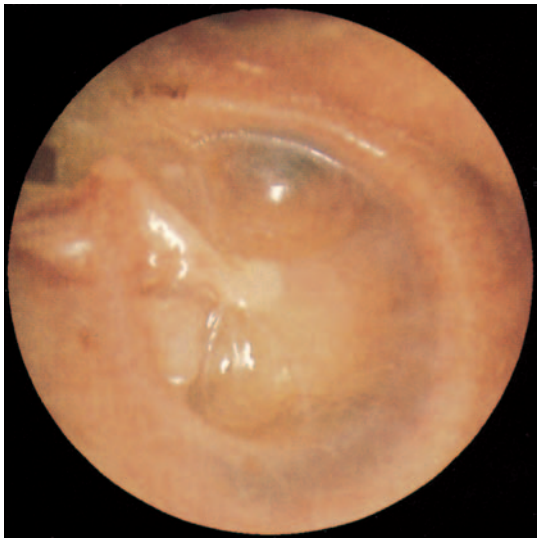

Figura 20. Otitis atelectásica derecha tipo II. Obsérvese el aspecto transparente de la membrana timpánica que llega a contactar con la articulación incudoestapedial. En este caso no existe ningún derrame seroso. Esta otitis puede ser perfectamente estable y descubrirse sólo en el transcurso de una exploración rutinaria.

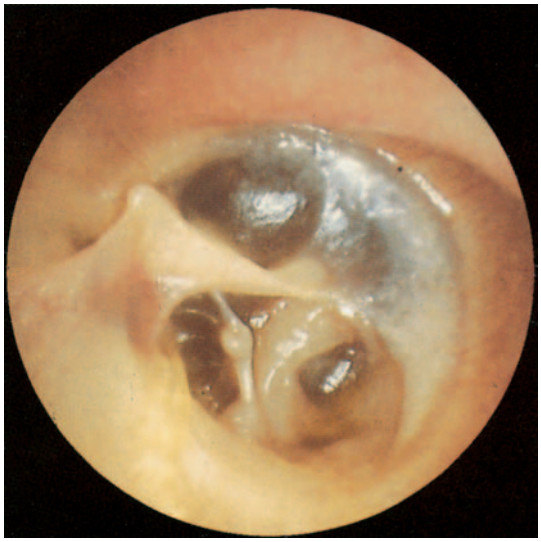

Figura 22. Otitis atelectásica derecha tipo III. El tímpano traslúcido se encuentra retraído y también moldea la convexidad del promontorio.

atrial. En este último caso, es por lo general posterosuperior; según su grado, puede clasificarse en tres estadios:

- a: el fondo de la bolsa es *perfectamente controlable,* es decir, enteramente accesible a la visión con microscopio;
- b: el fondo *no es controlable,* lo que se traduce en la acumulación de productos de secreción epidérmica, de color parduzco y con aspecto de tapón de cerumen profundo (en realidad esto es falso: el estudio histológico no demuestra la existencia de secreción glandular, sino la presencia de células descamadas; además, se encuentra en un lugar profundo, más allá de la zona donde se sitúan las glándulas ceruminosas);
- c: se produce *una ruptura* en el fondo de la bolsa. Esta ruptura se manifiesta por otorrea purulenta, más o menos abundante, que nunca antes había ocurrido en la evolución de la bolsa de retracción. La otoscopia y la aspiración descubren entonces bajo la «costra» atrial o atical, algunas gotas purulentas, un granuloma y la mucosa del fondo de la caja desnuda. *Esta etapa es absolutamente esencial en la historia de la otitis atelectásica, ya que marca la entrada irreversible del oído medio en el proceso colesteatomatoso.*

La otoscopia, facilitada por la transparencia de la membrana timpánica y por la frecuente ampliación del marco óseo, debe apreciar algunos elementos:

- *la cadena osicular*: el mango del martillo suele encontrarse atraído hacia el promontorio. Este dato es esencial, porque explica que el nivel de la membrana timpánica, sostenida por el «mástil malear», descienda a nivel de la cabeza del estribo, incluso del promontorio; esto hace que, de forma secundaria, las técnicas de levantamiento osicular habitualmente resulten inútiles en este tipo de otitis crónica. La apófisis lenticular del yunque se encuentra con frecuencia lisada. El estribo puede ser o no normal;
- *el conducto auditivo externo*: es muy frecuente observar a lo largo de las paredes del conducto óseo los restos

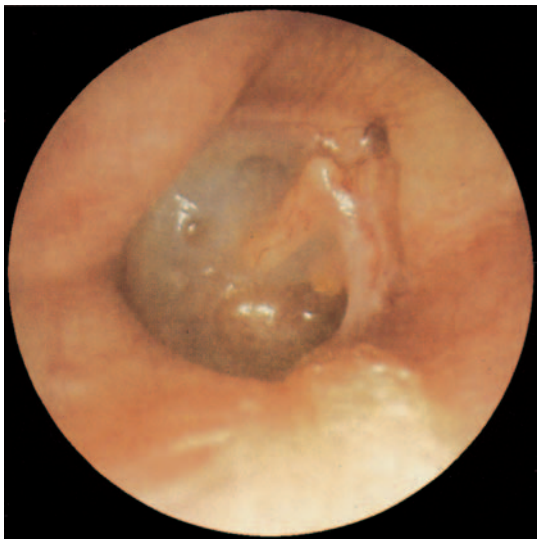

Figura 23. Otitis atelectásica izquierda excéntrica tipo a. Se trata, por tanto, de una bolsa de retracción posterosuperior cuyo fondo es controlable. No obstante, el discreto derrame que se observa en el conducto auditivo externo (CAE) invita a vigilar de cerca esta bolsa.

Figura 24. Otitis atelectásica excéntrica derecha tipo b. El tímpano, que se encuentra muy retraído, moldea el promontorio, que puede transformarse en tipo III. En realidad, la existencia de una colada de lava epidérmica amarillenta posterosuperior señala la presencia de una bolsa de retracción cuyo fondo es hiperproductivo y no controlable.

epidérmicos parduzcos que simulan acumulaciones de cerumen. Este signo, de gran valor semiológico, sólo se observa en los estadios b o c. Mediante el empleo de metáforas vulcanológicas, se puede decir que las «corrientes de lava» traducen la actividad del «volcán» atelectásico. En realidad, provienen del fondo de la bolsa y dibujan en el conducto un trazo de color pardo que lleva indefectiblemente hasta el cráter, indicando la actividad persistente y anunciando a veces la erupción. Si se despega con cuidado la costra epidérmica, ya que la maniobra es dolorosa, es frecuente observar debajo de ella la existencia de una ulceración cutánea del conducto auditivo externo con denudación ósea del marco y un granuloma que se desarrolla a expensas de la mucosa del oído medio situada enfrente. Es el clásico «Herodion» descrito por Sadé. Esta constatación tiene doble importancia:

- ○ en primer lugar patogénica, porque la ulceración cutánea con osteítis subyacente explica el mantenimiento y la lenta progresión de las lesiones atelectásicas que terminan por ampliar el marco óseo, culminando con las lesiones irreversibles que confieren la gravedad de este estadio. Además, las *corrientes de lava* corresponden a la salida de células epidérmicas del oído medio. Este hecho *contradice la teoría de la migración epidérmica,* según la cual la epidermis penetraría en el oído medio a través de una perforación marginal;
- ○ en segundo lugar, clínica y terapéutica, porque las lesiones inflamatorias e infecciosas deben tratarse obligatoriamente. Por lo general, esto sólo puede hacerse mediante cirugía. Así pues, la exploración del conducto auditivo externo representa un momento de capital importancia;

- *las cavidades posteriores*: el mecanismo del proceso atelectásico implica que, a su nivel, las lesiones inflamatorias se desarrollen y adquieran autonomía debido al bloqueo del istmo timpánico. La exploración radiológica puede aportar argumentos al mostrar la existencia de opacidad, e incluso de osteólisis, en estas cavidades.

Figura 25. Otitis atelectásica excéntrica y rota de oído izquierdo tipo c. El tímpano retraído moldea el promontorio, pero la otorrea purulenta indica la ruptura de la bolsa de retracción. Se observa un granuloma. Este caso constituye un estado precolesteatomatoso.

En el plano audiométrico, la otitis atelectásica se traduce por hipoacusia de transmisión. Ésta suele ser moderada y, en cualquier caso, menor de lo que se esperaba en relación con el aspecto otoscópico. Esto sugiere que la distensión de la membrana timpánica no altera demasiado su capacidad vibratoria y, por otro lado, que la miringoincudoestapediopexia a menudo resulta funcionalmente eficaz. En todos los casos, se debe señalar la ausencia de paralelismo audioclínico: cuando se inicia la atelectasia, puede presentar pérdidas de hasta 40 dB, mientras que atelectasias más graves pueden cursar con audición normal.

Existen dos circunstancias que pueden agravar la hipoacusia:

- la aparición de otitis serosa, fiel testimonio de la existencia de un episodio infeccioso;
- la ruptura de la cadena, más en concreto de la rama descendente del yunque.

El hecho de que el oído atelectásico pueda presentar audición normal sugiere que la reducción del volumen de la cavidad aumenta la presión y restaura de forma relativa la equipresión con el medio exterior.

Evolución de las otitis atelectásicas y de las bolsas de retracción

Parece que la evolución natural de la otitis atelectásica depende de dos factores:

- los fenómenos inflamatorios rinofaríngeos y atriotubáricos, que en la práctica se traducen por episodios de otitis seromucosa;
- la autonomización de las lesiones inflamatorias posteriores.

En ausencia de brotes inflamatorios, la otitis atelectásica, en cualquier fase, puede convertirse en un estado completamente estable. Con seguridad, éste es el caso de muchos pacientes adultos en los que se descubren, de forma fortuita, atelectasias de tipo I, II o III totalmente asintomáticas.

Sin embargo, y sobre todo en los pacientes jóvenes, la historia clínica está marcada por la *aparición de otitis serosas o seromucosas de repetición*. Esto tiene una doble implicación:

- cualquier otitis secretora de la infancia, de la adolescencia o del adulto puede revelar una otitis atelectásica. Por ello, durante la exploración otoscópica de dicha otitis, aunque sea banal, siempre se debe efectuar la maniobra de Valsalva. Cuando ésta provoca la expansión de la membrana timpánica que, como un globo, se distiende de forma explosiva, se puede establecer que el episodio de otitis secretora en cuestión no es más que el epifenómeno de un proceso crónico atelectásico y que, por tanto, la membrana timpánica presenta lesiones anatómicas irreversibles;
- cualquier otitis secretora es un factor de agravación de la otitis atelectásica. La presencia de derrame podría no ser inocua: debido a su propia toxicidad o a razones aún mal conocidas, puede originar en la caja lesiones granulomatosas a nivel de la cara profunda del tímpano, que ocasionan la fijación de la bolsa a la articulación incudoestapedial o al promontorio, después de la aparición de las lesiones osiculares.

De esta forma, es posible observar, al ritmo de los episodios infecciosos de repetición, la transformación más o menos lenta, pero en cualquier caso irreversible, de una atelectasia de tipo I en tipo II, y después en tipo III.

El segundo factor de evolutividad lo constituye *la presencia de lesiones inflamatorias mucosas u óseas en las cavidades posteriores aticomastoideas o a lo largo de la región atrial posterior*. Estas lesiones, que adquieren autonomía, representan sin duda un foco de aspiración, sobre todo para las bolsas de retracción en contacto a partir de las que se desarrollan.

Sin embargo, el riesgo evolutivo principal está representado por el colesteatoma, que sólo se observa en el transcurso de las atelectasias excéntricas, es decir, en las bolsas de retracción (Figs. 26 y 27).

Figura 26. Bolsa de retracción atical izquierda tipo IV a-b. Obsérvese la discretísima colada de lava que asciende a lo largo del techo del conducto auditivo externo (CAE). Asimismo, destaca la existencia de una otitis atelectásica atrial.

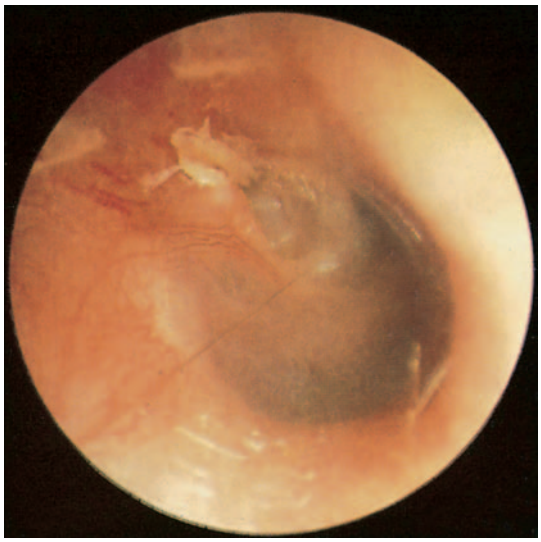

Figura 27. Bolsa de retracción atrial anterosuperior derecha con *corriente de lava* anterior que asciende sobre el techo del conducto auditivo externo (CAE).

Principios terapéuticos

Así pues, cualquier bolsa de retracción (BR) conlleva un gran riesgo potencial de evolución colesteatomatosa (Fig. 28). Se pueden establecer las siguientes reglas clínicas:

- cualquier bolsa autolimpiable y controlable (estadio a) que se descubra en el niño o en el adolescente debe vigilarse durante varios años, con el fin de asegurar la estabilidad del proceso. En el adulto, la práctica de dos exploraciones sucesivas con intervalo de un año debe permitir juzgar su carácter evolutivo.
- cualquier otitis secretora que surja en un oído atelectásico significa que éste se encuentra en actividad y, por tanto, que se puede deteriorar; en consecuencia, debe tratarse;
- cualquier «tapón de cera» que se observe más allá del conducto cartilaginoso corresponde en realidad a la acumulación de detritus epidérmicos e indica la probable existencia subyacente de una bolsa en estadio b, es decir, que ha perdido su poder de autolimpieza;
- cualquier bolsa en estadio b constituye el último estadio no colesteatomatoso de la otitis crónica. Por consiguiente, debe tratarse como tal; es decir, debe ser objeto de cirugía preventiva;
- la aparición de otorrea purulenta, incluso mínima, señala la ruptura del fondo de la bolsa (estadio c) y, en consecuencia, la entrada de la otitis atelectásica en la enfermedad colesteatomatosa. Esto justifica el recurso a la cirugía.

En las atelectasias centrales (tipos I, II y III), es preciso ante todo vigilar y tratar los episodios de otitis seromucosa. Cuando el tratamiento médico clásico no sea suficiente, parece indicada la colocación de un tubo transtimpánico de ventilación. Así se pueden establecer las evoluciones e incluso observar, pero sólo en el tipo I, la curación sin secuelas de la membrana timpánica que vuelve a su posición normal. Prácticamente nunca se observa esta normalización en los tipos II. El contacto

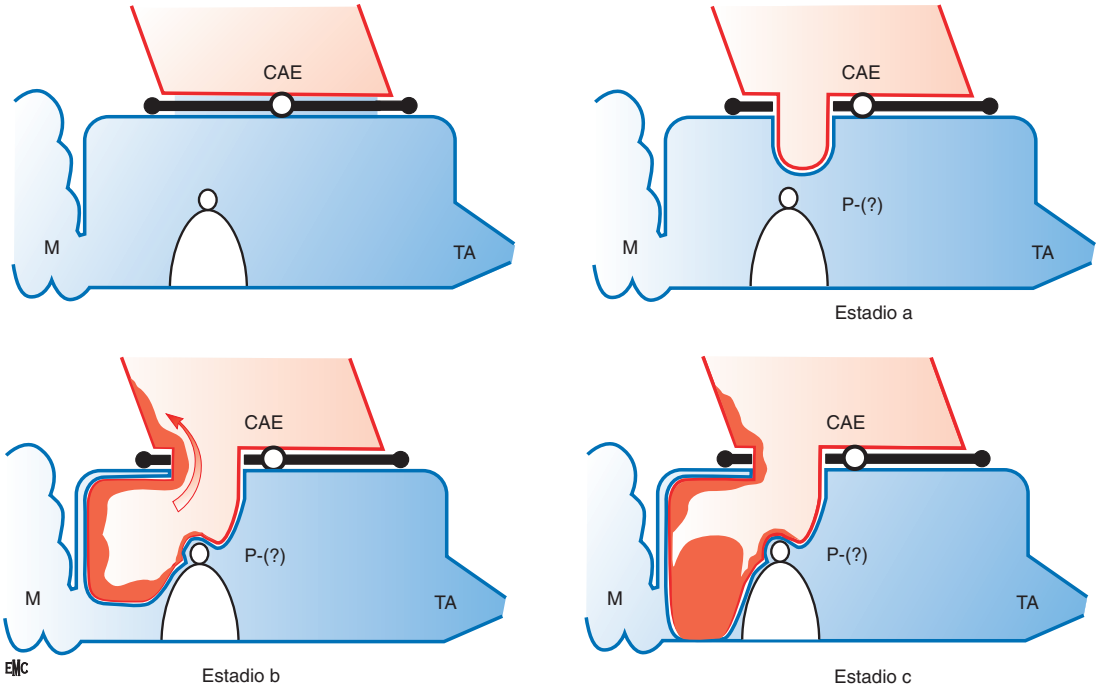

Figura 28. Esquema de los tres estadios evolutivos de las bolsas de retracción. CAE: conducto auditivo externo; TA: trompa auditiva; M: mastoides.

entre el tímpano atelectásico y la articulación incudoestapedial parece definitivo. En el estadio III, sin embargo, su colocación no es fácil debido a la falta de espacio en el oído medio. Además, se suele observar una reacción de rechazo, que sugiere que la membrana timpánica distendida tolera mal la presencia del cuerpo extraño que representa el tubo de ventilación. Por tanto, en este estadio es mejor limitarse a practicar una paracentesis con aspiración y vigilar el oído.

No existe indicación quirúrgica en las atelectasias centrales.

En las bolsas de retracción, tampoco hay indicaciones quirúrgicas para el estadio a. En cambio, los estadios b y c requieren cirugía preventiva del colesteatoma, cuyos objetivos son:

- reducir la bolsa de invaginación, es decir, despegarla cuidadosamente y en su totalidad de las estructuras del oído medio a las que se encuentra adherida, y sustituirla después por un injerto sólido capaz de impedir la recidiva sin alterar las capacidades vibratorias de la parte injertada. El pericondrio tragal, duplicado o no de cartílago, parece el material más adecuado para esta denominada cirugía «de refuerzo»;
- tratar la causa de la bolsa, es decir, erradicar las lesiones inflamatorias posteriores, tanto mucosas como óseas, atriales, aticales o mastoideas. Durante la práctica de cualquier intervención preventiva, se debe practicar de forma sistemática una «antroscopia» para identificar dichas lesiones y, en caso necesario, guiar la clásica aticomastoidectomía supra y retromeática, erradicando cualquier foco inflamatorio y restableciendo la permeabilidad del aditus. Con respecto a las lesiones aticales y atriales, la eliminación de las lesiones granulomatosas y osteíticas suele obligar al fresado del reborde inferior del marco en la región subligamentaria posterior, o bien en la región atical. Esta ampliación así obtenida no precisa reconstrucción, porque sólo produce una simple «ovalización» del marco. Cuando la muesca es de mayor tamaño, el cartílago tragal resulta más que suficiente para rellenar el defecto óseo y prevenir una invaginación ulterior;
- tratar eventuales lesiones osiculares. Parece que las innumerables técnicas de reconstrucción descritas apenas son necesarias. Como ya se ha señalado, la membrana timpánica distendida y sostenida por un mango del martillo inclinado hacia el promontorio queda a nivel de la cabeza del estribo. Entonces hay que retirar un huesecillo cariado, pero las técnicas de levantamiento suelen ser inútiles.

■ Otitis colesteatomatosa

- La otitis atelectásica es un trastorno de la ventilación del oído medio que se desarrolla sobre un tímpano debilitado.
- En su forma excéntrica, constituye una bolsa de retracción que puede evolucionar hacia el colesteatoma.
- El tratamiento quirúrgico de la bolsa de retracción está justificado cuando se vuelve hiperqueratinizante y pierde su capacidad de autolimpieza.

A continuación, se trata de forma sintética este inmenso capítulo de la otitis crónica y se remite al lector al artículo que especialmente se le dedica en esta misma obra.

Definición

Existen numerosas definiciones en la literatura: «presencia de epitelio &#xfffd;descamativo en las cavidades timpánicas» [1], «piel de localización anómala» [51], «quiste epitelial que contiene queratina» [52].

Para nosotros, la otitis colesteatomatosa representa la evolución final de la bolsa de retracción. En consecuencia, su diagnóstico exige, además de características clínicas conocidas, algunos criterios histológicos (al menos en el colesteatoma adquirido no intervenido): por un lado, la presencia de pared limitante, constituida por las dos hojas, externa e interna, de la membrana timpánica (la capa media conjuntiva estaría casi ausente); por otro, la acumulación de escamas epidérmicas que provienen de la descamación de la capa epitelial escamosa de dicha pared.

Así pues, el colesteatoma es una bolsa de retracción descamativa, dotada de potencial de expansión y de erosión.

Patogenia

Si se excluye el colesteatoma congénito (que no es «otítico»), así como los colesteatomas postraumáticos o iatrogénicos, normalmente se alegan cuatro teorías: la retracción, la migración, la metaplasia y la invasión papilar. Sólo la primera de ellas, *la retracción,* parece haberse mantenido, definiendo el colesteatoma saco o colesteatoma adquirido primario.

Teoría de la retracción

El concepto según el cual el colesteatoma puede desarrollarse a partir de una retracción de la membrana timpánica, tanto de su *pars tensa* como de su *pars flaccida*, fue mencionado por Bezold en 1889 y después por Witmaack en los años 30. Los recientes datos histopatológicos [53], así como los estudios de cohorte longitudinal, han confirmado esta teoría, el carácter dinámico de la bolsa de retracción que evoluciona hacia colesteatoma saco definido.

No se conocen con certeza los factores que favorecen esta transición, pero probablemente participan los tres siguientes:

- la adherencia de la bolsa a las estructuras óseas u osiculares del oído medio, que hacen irreversible la retracción;
- la infección local que favorece la descamación de la capa epitelial superficial;
- la pérdida de la autolimpieza, consecuencia del estrangulamiento de la bolsa de retracción, conduce a la acumulación de queratina. Las escamas, que se acumulan originando maceración y sobreinfección, son responsables a su vez, tarde o temprano, de la ruptura del fondo de la bolsa, induciendo una brecha epitelial [54]. A este nivel, el tejido conjuntivo entra en contacto con los restos de queratina y con las efusiones del oído medio, lo que provoca y mantiene la inflamación mucosa, la producción de enzimas osteolíticas, la erosión ósea [55, 56] y el probable estímulo antigénico de las células de Langerhans presentes en el epitelio timpánico [57]. Todavía no se conocen los antígenos causales, pero probablemente son la queratina o los restos celulares. Se produce entonces un aumento de la actividad secretora de las células de Langerhans, que se adhieren a las células tipo linfocito. De este modo, se desencadena una reacción inmunitaria de tipo celular, con producción de linfocinas y de factores quimiotácticos [1].

En especial, destaca la producción de FAO («*factor activador de los osteoclastos*») [57], que explica la gravedad de las lesiones osteolíticas y osiculolíticas, así como la de PGE_2, que estimula la proliferación epitelial. A partir de este momento, se desencadena el proceso colesteatomatoso, con su cortejo infeccioso y osteítico [58, 59].

De esta forma, se explican los datos histopatológicos esenciales de la pared limitante del colesteatoma: la capa de epitelio escamoso queratinizado corresponde a la cara superficial de la membrana timpánica, y la capa epitelial cuboidea y plana corresponde a la mucosa de la cara interna de esta misma membrana timpánica. Entre las dos capas, pueden persistir algunos elementos fibrosos conjuntivos atróficos. Así pues, la pared limitante del colesteatoma se corresponde perfectamente con la membrana timpánica adelgazada y distendida.

Otras teorías

Las otras dos teorías: la de la *metaplasia epidermoide* y la de la *migración* nos parecen aplicables a las dos formas evolutivas de la otitis crónica abierta que ya se han estudiado.

La teoría de la invasión papilar descrita por Lange en 1925 sugiere que la inflamación local puede originar una proliferación de células basales epidérmicas a través de la *lamina propria*. Los trabajos experimentales de Ruedi [60] y de Fernandez y Lindsay [61], mediante el empleo de talco, fibrina o quinina, parecen avalar esta teoría. Asimismo, los trabajos de Wright et al [62] y de Meyerhoff et al [63] han sugerido también la posibilidad de la invasión epidérmica a través de una membrana timpánica intacta. Aunque los trabajos experimentales basados en la aplicación local de irritantes químicos pueden conseguir sin duda alguna que el epitelio del oído medio produzca queratina, su aplicación clínica plantea algunas críticas:

- la inflamación crónica, tal como se observa en el fenómeno otítico, no es comparable a las lesiones agudas experimentales que utilizan los autores;
- los colesteatomas experimentales que se obtienen así forman perlas o nódulos de epitelio pavimentoso que no reproducen las lesiones que se observan en el colesteatoma humano;
- nunca se han observado fenómenos de presión negativa, ni de retracción timpánica. En cambio, esta teoría confirma que las células epiteliales sometidas a condiciones experimentales especiales pueden terminar por producir queratina, lo que avalaría la teoría metaplásica.

Clínica

Existen innumerables capítulos, artículos y obras que tratan sobre este apartado. Siguiendo el espíritu de este trabajo, se señalan a continuación los puntos que parecen más importantes.

Síntomas y signos clínicos

La otorrea es un signo esencial, ya que representa el paso de BR a colesteatoma.

En ningún caso, el carácter fétido o la presencia de «láminas blanquecinas» en la otorrea basta para caracterizar al colesteatoma. Estos elementos también se observan en el transcurso de la epidermosis malear, la metaplasia epidermoide e incluso en una banal otitis mucosa abierta sobreinfectada.

La retracción colesteatomatosa puede dar la falsa impresión de perforación timpánica. Corresponde en realidad al cuello de la BR. En otras palabras, la existencia de perforación timpánica es, en principio, incompatible con el colesteatoma.

Algunos aspectos otoscópicos son verdaderamente sugerentes: costra o pólipo atical; bolsa de retracción subligamentaria posterior o anterior que se revisa de forma regular y que se complica con infección y restos epidérmicos que se exteriorizan a través del CAE.

A veces, el aspecto otoscópico inicial se encuentra alterado por la infección, por lo que suele resultar útil aspirar el oído, tratarlo localmente y volver a examinarlo pasado cierto tiempo.

Resulta indispensable analizar el oído medio en su conjunto: el colesteatoma atical puede asociarse a un mesotímpano normal o, por el contrario, a otra enfermedad mesotimpánica, como la otitis adhesiva o la otitis mucosa abierta. Es importante señalar aquí el papel de la compartimentación otítica que, tabicando los espacios del oído medio, permite el desarrollo de enfermedades diferentes en el seno del mismo oído [52]. Más adelante se describen las principales implicaciones de dicho análisis.

La TC se practica de forma casi sistemática ante la sospecha de colesteatoma. El signo más sugerente es la osteólisis.

En cambio, la presencia de burbujas de aire en el ático o en la mastoides constituye el principal argumento *en contra* de la existencia de colesteatoma.

Figura 29. Asociación patológica entre otitis fibroadhesiva atrial y aticotomía espontánea colesteatomatosa atical. Esta imagen ilustra la posibilidad de observar dos entidades patológicas radicalmente distintas, desarrolladas en el mismo oído.

En algunas ocasiones, la enfermedad se manifiesta por sus complicaciones (meningitis, parálisis facial, signos vestibulares espontáneos, etc.), en las que radica la gravedad de esta entidad. Aparte de la infección y de la actividad enzimática que puede desarrollar, su poder destructivo se atribuye al poder expansivo de su pared limitante.

El colesteatoma puede descubrirse de forma casual, incluso en pacientes de edad avanzada. Esto pone en entredicho la responsabilidad patogénica de los ESII.

Principios terapéuticos. Compartimentación y expresión de los resultados

El principio indiscutible consiste en extirpar el colesteatoma, prevenir la recidiva y preservar, e incluso restaurar, la audición. Sin embargo, año tras año, se sigue debatiendo en innumerables artículos la pertinencia de esta última proposición cuando existe riesgo de comprometer la curación del proceso colesteatomatoso. Por este motivo, no se discutirá aquí.

En cambio, sí se insiste en la siguiente condición esencial para establecer la indicación quirúrgica apropiada [64]: se deben identificar las enfermedades que se desarrollan en el seno de los diversos compartimentos del oído medio (Fig. 29).

Cuando, por ejemplo, se propone operar un colesteatoma atical, es importante comprobar el estado del mesotímpano, sobre todo la región de las ventanas. Si el proceso fibroadhesivo rellena la caja y el hipotímpano, y bloquea la fosa oval englobando la articulación incudoestapedial y el estribo en un magma no disecable, resulta ilusorio pretender efectuar una cirugía funcional. En todos los casos, el pronóstico auditivo de la cirugía sobre un oído así no debería competir con la misma intervención practicada sobre un colesteatoma atical idéntico pero asociado a una enfermedad atelectásica o discretamente inflamatoria, incluso aunque no exista enfermedad mesotimpánica.

Sin embargo, el estudio de la literatura muestra que esta precisión, que condiciona ampliamente el resultado auditivo que cabe esperar, casi nunca se menciona. En otras palabras, la interpretación y la expresión de los resultados de la cirugía practicada para el tratamiento de la otitis crónica debe tener en consideración la división otítica y las distintas enfermedades cuyo desarrollo favorece.

- El colesteatoma postotítico o colesteatoma adquirido primario representa la evolución final de la bolsa de retracción, que adquiere potencial de expansión, de descamación y de erosión.
- Su diagnóstico exige criterios histopatológicos: la pared limitante está constituida por dos hojas, externa e interna, de la membrana timpánica (la capa media conjuntiva está casi ausente) y existe acumulación de escamas epidérmicas que provienen de la descamación de la capa epitelial escamosa.
- La presencia de queratina no es suficiente por sí sola para establecer el diagnóstico.
- Su patogenia atelectásica sugiere que no puede asociarse a perforación timpánica dentro del mismo compartimento en el que se desarrolla.
- Los elementos clave de cualquier decisión terapéutica son su erradicación y la prevención de su recidiva.

Conclusión

Esta larga exposición sólo ha podido acercarse un poco a las innumerables cuestiones que aún plantea la OMC. En la era de las modernas técnicas de diagnóstico por imagen y de otras sofisticadas investigaciones, la descripción básicamente clínica que se ha hecho en este capítulo señala que la otoscopia cuidadosa y repetida constituye el momento esencial de la exploración, y suele permitir por sí sola establecer el diagnóstico de la enfermedad. Una vez más, la OMC no es una sola entidad nosológica y resulta fundamental que se desmiembren las variedades absolutamente distintas que la componen. Cada una de ellas posee su historia propia y requiere un tratamiento concreto.

Pero esta concepción tan semiológica de la afección no debe enmascarar la complejidad del proceso otítico, del que se desconoce todavía su origen. Sólo la lenta acumulación de datos experimentales, la puesta a punto de modelos animales y la aplicación de nuevas herramientas de investigación podrán aclarar nuestro actual desconocimiento sobre los mecanismos que presiden su desarrollo.

Con seguridad, como en otros campos, el progreso del conocimiento calmará las pasiones y solucionará los enigmas planteados por este capítulo principal de los trastornos otológicos.

Bibliografía

[1] Tran Ba Huy P, Herman P. Les formes cliniques des otites chroniques non cholestéatomateuses. *Encycl Méd Chir.* Paris: Elsevier SAS; 1993 Oto-rhino-laryngologie, 20-095-A-10. 8p.

[2] Anson BJ. Embryology and anatomy of the ear. In: Paparella MA, Shumrick DA, editors. *Otolaryngology*. Philadelphia: WB Saunders; 2000. p. 3-110.

[3] Bastian D, Tran Ba Huy P. Organogenèse de l'oreille moyenne. *Encycl Méd Chir*. Paris: Elsevier SAS; 1987 Oto-rhino-laryngologie 20-005-A-30 6p.

[4] Ars B, Craemer De W, Ars-Piret N. Lamina propria et rétractions tympaniques. Détails morphologiques et physiques. *Cah ORL* 1986;**XXI**:283-9.

[5] Aimi K. Role of the tympanic ring in the pathogenesis of congenital cholesteatoma. *Laryngoscope* 1983;**93**:1140-6.

[6] Lim DJ. Tympanic membrane: Electron microscopic observation. *Acta Otolaryngol* 1968;**66**:515-32.

[7] Tran Ba Huy P. La compartimentation otitique : ses implications cliniques et thérapeutiques. *Cah ORL* 2000; **XXXV**:139-42.

[8] Hentzer E. Histologic studies of the normal mucosa in the middle ear, mastoid cavities and eustachian tube. *Ann Otol Rhinol Laryngol* 1970;**79**:825-33.

[9] Hentzer E. Ultrastructure of the normal mucosa in the human middle ear, mastoid cavities, and eustachian tube. *Ann Otol Rhinol Laryngol* 1970;**79**:1143-57.

[10] Lim DJ, Hussl B. Human middle ear epithelium. *Arch Otolaryngol* 1969;**89**:835-49.

[11] Sadé J. Middle ear mucosa. *Arch Otolaryngol* 1966;**84**: 137-43.

[12] Lim DJ. Functional morphology of the lining membrane of the middle ear and Eustachian tube. *Ann Otol Rhinol Laryngol* 1974;**83**:5-26.

[13] Herman P, Friedlander G, Tran Ba Huy P, Amiel C. Ion transport by primary cultures of Mongolian gerbil middle ear epithelium. *Am J Physiol* 1992;**262**:F373-F380.

[14] Sadé J, Ar A. Middle ear and auditory tube: Middle ear clearance, gas exchange, and pressure regulation. *Otolaryngol Head Neck Surg* 1997;**116**:499-524.

[15] Grontved A, Moller A, Jorgensen L. Studies on gas tension in the normal middle ear. *Acta Otolaryngol* 1990;**109**:271-7.

[16] Ranade A, Lambertsen CJ, Noordergraaf A. Inert gas exchange in the middle ear. *Acta Otolaryngol* 1980; **371**(suppl):1-23.

[17] Hergils L, Magnuson B. Human middle ear gas composition studied by mass spectrometry. *Acta Otolaryngol* 1990;**110**: 92-9.

[18] Kania R, Portier F, Lecain E, Marcusohn Y, Ar A, Herman P, Tran Ba Huy P. An Experimental model investigating the trans-mucosal gas exchanges in the middle ear of the rat.. *Acta Otolaryngol* 2004.

[19] Bylander AK, Ivarsson A, Tjernstrom O, Andreasson L. Middle ear pressure variations during 24 hours in children. *Ann Otol Rhinol Laryngol* 1985;**120**(suppl):33-5.

[20] Grontved A, Krogh HJ, Christensen PH, Jensen PO, Schousboe HH, Hentzer E. Monitoring middle ear pressure by tympanometry. A study of middle ear pressure variation through seven hours. *Acta Otolaryngol* 1989;**108**:101-6.

[21] Perlman HB. The Eustachian tube: abnormal patency and normal physiologic state. *Arch Otolaryngol* 1939;**30**:212-38.

[22] Magnuson B, Falk B. Physiology of the Eustachian tube and middle ear pressure regulation. In: Jahn AF, Santos-Sacchi J, editors. *Physiology of the ear*. New York: Raven Press; 1988.

[23] Sadé J, Fuchs C. Secretory otitis media in adults: I. The role of mastoid pneumatization as a prognostic factor. *Ann Otol Rhinol Laryngol* 1996;**105**:643-7.

[24] Sadé J, Fuchs C. Secretory otitis media in adults: II. The role of mastoid pneumatization as a prognostic factor. *Ann Otol Rhinol Laryngol* 1997;**106**:37-40.

[25] Tos M, Stangerup SE, Holm-Jensen S, Sorensen CH. Spontaneous course of secretory otitis and changes in the eardrum. *Arch Otolaryngol* 1984;**110**:281-9.

[26] Magnuson B. Tubal closing failure in retraction type cholesteatoma and adhesive middle ear lesions. *Acta Otolaryngol* 1978;**86**:408-17.

[27] Sadé J, Eliezer N, Silberberg A, Nevo AC. The role of mucus in transport by cilia. *Am Rev Respir Dis* 1970;**102**:48-52.

[28] Portier F, Hsu WC, Herman P, Tran Ba Huy P. Serous or mucoid effusion in the course of secretory otitis media: influence of ion transport modulation. *Auris Nasus Larynx* 2001;**28**:3-7.

[29] Lamblin G, Lhermitte M, Klein A, Perini JM, Roussel P. Diversité des chaînes glycanniques des mucines bronchiques humaines et défense antimicrobienne de la muqueuse bronchique. *Méd Sci* 1991;**10**:1031-40.

[30] Ogra PL, Barenkamp SS, Kawauchi H, Kurono Y, Suzuki M, et al. Microbiology and immunology. *Ann Otol Rhinol Laryngol* 2002;**111**(suppl188):62-81.

[31] Krekorian TD, Keithley EM, Takahashi M, Fierer EM, Harris JP. Endotoxin-induced otitis media with effusion in the mouse. *Acta Otolaryngol* 1990;**109**:288-99.

[32] Vered J, Eliezer N, Sadé J. Biochemical characterization of middle ear effusions. *Ann Otol Rhinol Laryngol* 1972;**81**: 394-401.

[33] Sade J, Luntz M. Adenoidectomy in otitis media: a review. *Ann Otol Rhinol Laryngol* 1991;**100**:226-31.

[34] Chays A, Cohen JM, Magnan J. Endoscopie de la trompe d'Eustache. *J Fr ORL* 1992;**41**:263-8.

[35] Sadé J, Luntz M. The Eustachian tube lumen: a comparison between normal and inflamed specimens. *Ann Otol Rhinol Laryngol* 1989;**98**:630-4.

[36] Post JC, Preston RA, Aul JJ. Molecular analysis of bacterial pathogens in otitis media with effusion. *JAMA* 1995;**273**: 1598-604.

[37] Hilding AC. Role of ciliary action in production of pneumonary atelectasis. *Trans Acad Ophtalmol Otolaryngol* 1944:7-12.

[38] Sadé J, Russo E, Fuchs C, Cohen D. Is secretory otitis media a single disease entity? *Ann Otol Rhinol Laryngol* 2003;**112**: 342-7.

[39] Gates GA. Cost-effectiveness considerations in otitis media treatment. *Otolaryngol Head Neck Surg* 1996;**114**:525-30.

[40] Bodelet B, Wayoff M. Métaplasie et cholestéatome. *Ann Otolaryngol Chir Cervicofac* 1972;**89**:411-8.

[41] Herman P, Wassef M, Tran Ba Huy P. L'épidermose malléaire. Une variété particulière d'otite muqueuse ouverte. *Ann Otolaryngol Chir Cervicofac* 1998;**115**:271-8.

[42] O'Donoghue GM. The migration theory of cholesteatoma formation. Some experimental observations. *J Laryngol Otol* 1986;**100**:395-8.

[43] Palva T, Karma P, Mäkinen J. The invasion theory. In: Cholesteatoma and mastoid surgery. *Proceeding of the 2nd International Conference*. Amsterdam: Kugler Publications; 1982. p. 249-64.

[44] Gibb AG, Pang YT. Currrent considerations in the etiology and diagnosis of tympanosclerosis. *Eur Arch Otorhinolaryngol* 1994;**251**:439-51.

[45] Shiff M, Poliquin JF, Catanzaro A, Ryan AF. Tympanosclerosis. A theory of pathogenesis. *Ann Otol Rhinol Laryngol* 1980;**89**(suppl 70):1-6.

[46] Wielinga EW, Kuijpers W, Tonnaer EL, Jap PH. An experimental model for tympanosclerosis: a preliminary report. *Acta Otolaryngol* 1988;**105**:537-42.

[47] Bremond G, Magnan J, Bonnaud G. L'otite adhésive. In: *Encycl Méd Chir*. Paris: Elsevier SAS; 1985. p. 8 Oto-rhino-laryngologie 20-182-G-30.

[48] Sadé J. Atelectatic tympanic membrane: histologic study. *Ann Otol Rhinol Laryngol* 1993;**102**:712-6.

[49] Bremond GA, Magnan J, Chays A, Florence A, Gignac D, Lebreuil G. Les poches de rétraction. Entité pathologique? *Ann Otolaryngol Chir Cervicofac* 1990;**107**:386-92.

[50] Sadé J, Luntz M. Gaseous pathways in atelectatic ears. *Ann Otol Rhinol Laryngol* 1989;**98**:355-8.

[51] Magnan J, Chays A, Bremond G, De Micco C, Lebreuil G. Anatomo-pathologie du cholestéatome. *Acta Otorhinolaryngol Belg* 1991;**45**:27-34.

[52] Sorensen DM. Diseases of the middle ear. In: Jafek BW, Stark AK, editors. *ENT secrets*. Philadelphia: Hanley and Belfus Inc; 1996. p. 43-7.

[53] Yoon TH, Schachern PA, Paparella MM, Aeppli DM. Pathology and pathogenesis of tympanic membrane retraction. *Am J Otol* 1990;**11**:10-7.

[54] Goycoolea MV, Hueb MM, Paparella MM, Muchow D. The theory of the trigger, the bridge and the transmigration in the pathogenesis of acquired cholesteatoma. In: *Proceeding of the Collegium Oto-Rhino-Laryngogicum.*. 22-26 August 1998 Copenhagen.

[55] Abramson M, Huang CC. Cholesteatoma and bone resorption. In: First international conference. McCabe BF, Sadé J, Abramson M, editors. *Cholesteatoma*. Birmingham: Aesculapius Publishing Company; 1977. p. 162-6.

[56] Ars B, De Craemer W, Ars-Piret N. The lamina propria and cholesteatoma. *Clin Otolaryngol* 1989;**14**:471-5.

[57] Gantz BJ. Epidermal Langerhans cells in cholesteatoma. *Ann Otol Rhinol Laryngol* 1984;**93**(2Pt1):150-6.
[58] Chole RA. Cellular and subcellular events of bone resorption in human and experimental cholesteatoma: the role of osteoclasts. *Laryngoscope* 1984;**94**:76-95.
[59] Palva T, Ramsay H. Chronic inflammatory ear disease and cholesteatoma. *Am J Otol* 1999;**20**:145-51.
[60] Ruedi L. Cholesteatoma formation in the middle ear in animal experiments. *Acta Otolaryngol* 1959;**50**:233-42.
[61] Fernandez C, Lindsay JR. Aural cholesteatoma: experimental observations. *Laryngoscope* 1960;**70**:1119-41.
[62] Whright CG, Meyerhoff WL, Burns DK. Middle ear cholesteatoma: an animal model. *Am J Otol* 1985;**6**:327-41.
[63] Meyerhoff WL, Whright CG, Gerken GM. Effects of middle ear ventilation on cholesteatoma development in experimental animals. *Acta Otolaryngol* 1990;**110**:279-85.
[64] Tran Ba Huy P, Aisenberg N. Cholesteatoma and cholesteatomas. Pathophysiological and clinical significance of keratin in the middle ear. In: Ars B, editor. *Pathogenesis of chlesteatoma*. The Hague: Kugler Publications; 1999. p. 19-35.

P. Tran Ba Huy (patrice.tran-ba-huy@lrb.ap-hop-paris.fr).
Service d'oto-rhino-laryngologie, hôpital Lariboisière, 2, rue Ambroise-Paré, 75475 Paris cedex 10, France.

Cualquier referencia a este artículo debe incluir la mención del artículo original: Tran Ba Huy P. Otitis media crónica. Historia natural y formas clínicas. EMC (Elsevier SAS, Paris), Otorrinolaringología, 20-095-A-10, 2005.

Disponible en www.emc-consulte.com (sitio en francés)
Título del artículo: **Otites moyennes chroniques. Histoire élémentaire et formes cliniques**

Algoritmos · Illustraciones complemtarias · Vídeos / Animaciones · Aspectos legales · Información al paciente · Informaciones complementarias · Autoevaluación